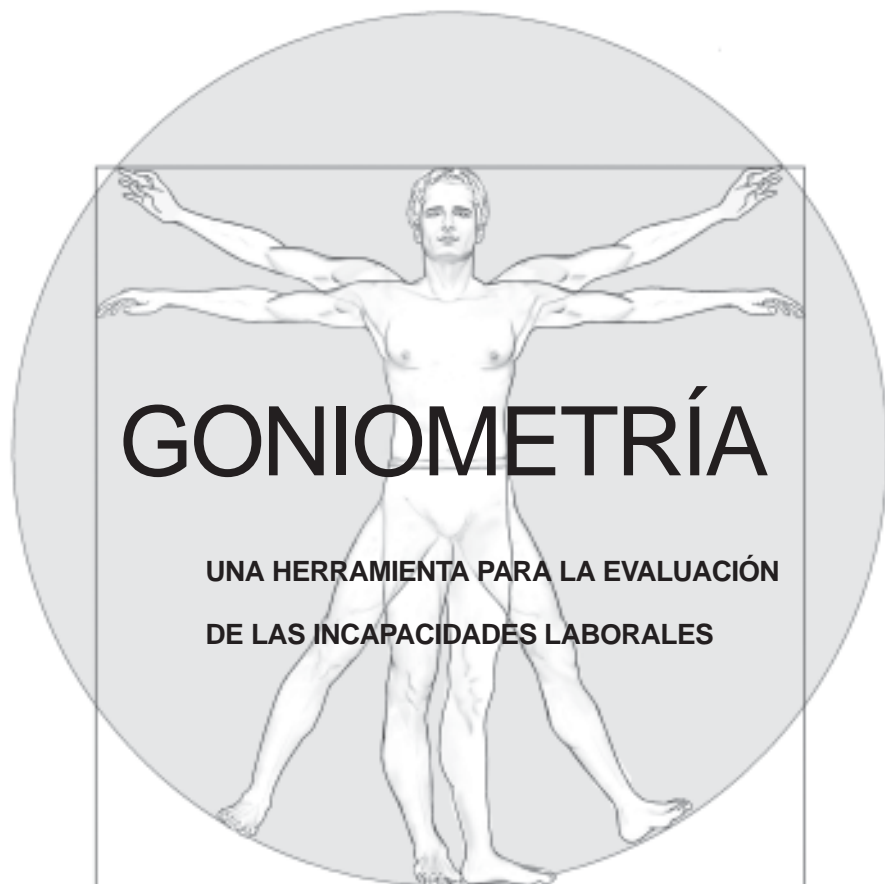

GONIOMETRÍA

Una herramienta
para la evaluación
de las incapacidades laborales

■ Claudio H. Taboadela



Claudio H. Taboadela

Médico Especialista Recertificado Consultor en Ortopedia
y Traumatología
Médico Especialista Certificado en Medicina del Trabajo
Director del curso de posgrado *Goniometría: una herramienta
para la evaluación de las incapacidades laborales*
Director Médico de Asociart Servicios SA
Director Médico Nacional de los Centros Médicos Asociart

Taboadela, Claudio H.

Goniometría : una herramienta para la evaluación de las incapacidades laborales. - 1a ed. - Buenos Aires : Asociart ART, 2007.

12 p. : il. ; 28x20 cm.

ISBN 978-987-9274-04-0

1. Goniometría. I. Título

CDD 617.4

Fecha de catalogación: 07/11/2007

Claudio H. Taboadela
ctaboadela@asociart.com.ar

Diseño de tapa e ilustraciones: Estela Lafita

ASOCIART SA ART. © 2007

Av. Leandro N. Alem 621, (C1001AAB)
Ciudad Autónoma de Buenos Aires
Tel.: (54-11) 4317-7400
www.asociart.com.ar

Queda hecho el depósito que establece la Ley N.° 11723.
Libro de edición argentina.

ADVERTENCIA

No se permite la reproducción parcial o total, el almacenamiento, el alquiler, la transmisión o transformación de este libro en cualquier forma o por cualquier medio sea electrónico o mecánico, mediante fotocopias, digitalización u otros métodos sin el permiso previo y escrito del editor.

Este libro está dedicado a Diana, Federico y María Paula.

PRÓLOGO



Hoy, a más de diez años de la implementación del Sistema de Riesgos del Trabajo en la República Argentina, abundan los balances de sus resultados, con abordajes críticos generalmente influenciados por la posición del que los realiza. Quienes vivimos, y recordamos, la total anarquía reinante en la época anterior al sistema actual, somos sus defensores, por supuesto, reconociéndole imperfecciones y debilidades, pues creemos que con buena voluntad de los protagonistas sociales puede y debe ser perfeccionado para mejorar la salud y seguridad de los trabajadores. Entre sus logros, se encuentra el haber impulsado la necesidad de corregir la calidad de las prestaciones profesionales; se ha multiplicado el interés de los médicos por especializarse en disciplinas propias de la salud ocupacional, y cada vez son más concurridos los cursos de formación continua que se organizan para la actualización de los médicos del trabajo. En este mismo quehacer, podemos ubicar los textos que contribuyen a la capacitación profesional, lamentablemente aún escasos en nuestro medio, y por eso me congratulo de la aparición de la presente obra de Claudio Taboadela, traumatólogo y médico del trabajo que ha sabido conjugar con éxito ambas disciplinas en su quehacer profesional y en la docencia. Precisamente, en el ámbito del Departamento Docente de la activa Sociedad de Medicina del Trabajo de la provincia de Buenos Aires, el autor ha dictado en forma regular el curso de Goniometría, con gran claridad conceptual y aplicación práctica, curso que es evidentemente el germen de la presente obra.

El conocimiento del goniómetro es antiguo; nace cuando el hombre aprendió a dividir los ángulos en grados. Son goniómetros el astrolabio y el sextante, nombres que evocan navegantes y piratas, y con los cuales se medían los ángulos con las estrellas para identificar las distintas latitudes. Su aplicación en la medicina para medir los ángulos que forman los distintos segmentos óseos a nivel de las articulaciones es también un conocimiento añejo, pero el uso regular del goniómetro como instrumento clínico necesario para ajustar con mayor exactitud la medición de los ángulos osteoarticulares ha sido hasta hace poco tiempo bastante ignorado por los profesionales. Recuerdo innumerables evaluaciones en organismos oficiales destinadas a la determinación de grados de incapacidad laboral, en las que la evaluación de los ángulos se hacía solo basándose en una apreciación visual subjetiva que daba lugar a confusión y a la formulación de estimaciones divergentes. Hoy es inadmisibles que

se prescinda de esta herramienta, tan simple y a la vez tan eficaz, que permite dar consistencia a las mediciones y precisión a los resultados.

Taboadela nos presenta un trabajo meduloso, en el cual describe con minuciosidad y claridad las técnicas de medición goniométrica; proporciona los fundamentos de ellas y describe su aplicación en cada uno de los diversos segmentos anatómicos. El libro se inicia con la pormenorizada y necesaria descripción de estática y dinámica de las articulaciones, de las posturas y de los movimientos que pueden adoptar los segmentos anatómicos. Incluye menciones de distintas secuelas, siempre útiles para homogeneizar definiciones, así como la descripción de los instrumentos de medición que pueden utilizarse. Finalmente, la obra guía al lector a profundizar la exploración del raquis, de los miembros superiores y de los miembros inferiores. A la par de la enjundia del texto, se coloca la calidad de las ilustraciones, sin las cuales sería incomprendible el aprendizaje de las técnicas. Es una condición destacable del libro, que lo convierte en un manual eficaz para el momento en que se lo precise.

El autor subtitula la obra: «Una herramienta para la evaluación de las incapacidades laborales», dedicada a los médicos del trabajo, pero su utilidad excede ampliamente esta indicación; es igualmente una herramienta valiosa para quienes deben estimar incapacidades en otros foros, como el previsional y el civil, y también para fisioterapeutas, kinesiólogos y ortopedistas que pueden evaluar los resultados de sus programas terapéuticos.

Felicito a Claudio Taboadela por su trabajo y, conociendo su dedicación y capacidad, vislumbro que no será el único en su producción. También a Asociart ART por apoyar la edición de este libro, muy necesario en la literatura médica en español.

Un libro puede convocar a un gran número de lectores, pero lo más importante es que genere relectores, lo que ha de suceder, sin duda, en este caso, con aquellos profesionales interesados en usar la goniometría para dar solidez y perfeccionar sus evaluaciones.

Dr. Antonio Federico Werner

Director del Departamento de Docencia
de la Sociedad de Medicina del Trabajo
de la provincia de Buenos Aires
Miembro Honorario de la Comisión Internacional
de Salud Ocupacional (ICOH)

La posibilidad de poder evaluar clínicamente a los pacientes ha sido una preocupación de la Medicina a lo largo de los años. Existen muchos instrumentos para realizar una evaluación, pero es indispensable conocer en profundidad cada uno de ellos para que aquella tenga validez. También influye notoriamente en los resultados finales la experiencia clínica del evaluador, entendiéndose por tal a la capacidad de utilizar las habilidades en semiología y las experiencias del pasado para identificar y poder cuantificar el estado de salud de cada paciente; o sea que deben confluír el conocimiento profundo del instrumento que se utiliza y también la experiencia del profesional actuante. Paradójicamente, estos dos aspectos básicos no son tenidos en cuenta en el momento de evaluar a los pacientes en general y en la Medicina Laboral en particular.

El Dr. Taboadela, profesional serio, estudioso y metódico, reúne ambas condiciones y las ha volcado con gran claridad en este texto. Como es sabido, la goniometría permite medir la movilidad de las articulaciones y representa una parte fundamental en la exploración física de las extremidades y de la columna vertebral, posibilitando a los profesionales de la salud la identificación de la incapacidad y la valoración y guía en las distintas fases de la rehabilitación.

La publicación de una obra de estas características, que estandariza los métodos de medición goniométrica, la hacen de indudable valor para la práctica clínica en Traumatología y Ortopedia, Kinesiología y Fisiatría, y Medicina Laboral, y también para el alumnado, ya que, en la literatura médica, no abundan textos sobre la materia en español.

Poder valorizar con exactitud los déficits funcionales es de vital importancia, especialmente, en la Medicina Laboral y constituye, por lo general, un motivo de conflicto entre pacientes y empleadores. El evaluador de una incapacidad debe tener un conocimiento profundo sobre los instrumentos que va a utilizar y, en este sentido, la valoración goniométrica tiene un papel esencial. La obra presentada por el Dr. Taboadela es, sin lugar a dudas, un texto indispensable para todos los profesionales dedicados a esta disciplina y también pone en evidencia el vacío existente hasta ahora.

El autor ha dividido el libro en cuatro partes: «Introducción a la goniometría», «Goniometría del raquis», «Goniometría de los miembros superiores» y «Goniometría de los miembros inferiores». Todas ellas están

redactadas con gran claridad conceptual e ilustraciones muy detalladas sobre la posición del segmento que se evalúa, así como la colocación correcta del goniómetro. La minuciosa descripción y su utilidad para medir cada área corporal resultarán de gran interés para el lector, ya que muy pocas publicaciones existen al respecto. Muy importante es la comparación de los valores obtenidos con los valores normales descritos por la Asociación para el Estudio de la Osteosíntesis (AO) y la Academia Americana de Cirujanos Ortopédicos (AAOS). Cabe destacar también las referencias sobre los baremos y la necesidad de unificar criterios basados en evidencias científicas.

Un reconocimiento al apoyo de Asociart ART para publicar esta obra, actitud bastante infrecuente en nuestro país, que debiera ser imitada por otras empresas.

Mis sinceras felicitaciones al Dr. Taboadela por el esfuerzo, dedicación y minuciosidad en la elaboración de este libro que facilitará la enseñanza y aprendizaje de los procedimientos goniométricos.

Dr. Osvaldo Patiño

Miembro Correspondiente Nacional de la Asociación Argentina
de Ortopedia y Traumatología
Profesor Titular y Director de Proyectos de Investigación
de la Universidad Nacional de San Martín, sede Rosario
Miembro Honorario de la Asociación Argentina de Cirugía
de Hombro y Codo

PREFACIO



El propósito de este libro es reunir en un solo volumen el fundamento teórico-práctico de la medición clínica de los ángulos que se forman a nivel de las articulaciones para aplicarlo a la valoración de las incapacidades laborales. Si bien ha sido ideado para que los médicos del trabajo que realizan evaluaciones de incapacidades laborales lo utilicen como manual de referencia, su contenido también puede ser aplicado a otras disciplinas médicas como la Ortopedia y Traumatología, la Reumatología, la Fisiatría y la Medicina Legal, entre otras.

Desde la creación del Sistema de Riesgos del Trabajo en la República Argentina en 1996, se aplica obligatoriamente la Tabla de Evaluación de Incapacidades Laborales del Decreto N.º 659/96 que incluye, en el capítulo correspondiente al sistema osteoarticular, un conjunto de tablas que se utilizan para valorar a través de la medición clínica de ángulos, tanto la limitación funcional como la pérdida de movimiento de las distintas articulaciones ocasionadas por infortunios laborales. Sin embargo, desafortunadamente, el Decreto N.º 659/96 no hace referencia explícita al método de medición que debe ser utilizado, lo cual genera confusión y profundas discrepancias.

En la República Argentina, la goniometría o medición de ángulos del sistema osteoarticular no se enseña en el pregrado ni el posgrado de la carrera de Medicina. Además, el marco teórico que sustenta esta técnica es limitado, debido a la escasa bibliografía existente en lengua española. Por lo tanto, los médicos que realizan evaluaciones de incapacidades laborales aprenden a medir los ángulos del sistema osteoarticular a través de la observación y de la transmisión oral de conocimientos a partir de colegas experimentados. Es por ello muy frecuente la adquisición de vicios y errores metodológicos que llevan a notorias diferencias en los resultados obtenidos por los distintos evaluadores (médicos de las aseguradoras, médicos oficiales, peritos médicos de parte del accidentado y peritos de la Justicia). Para evitar estas diferencias, se hace necesario el consenso de los profesionales actuantes a fin de adoptar un método de medición clínica simple, accesible, estandarizado y universalmente aceptado.

El método del cero neutro que se desarrolla en esta obra ha sido adoptado por la Asociación Médica Americana (AMA) para la redacción de las Guías para la Evaluación de Incapacidades Permanentes en los

EE.UU. y está basado en los estudios realizados por la Academia Americana de Cirujanos Ortopédicos (AAOS). En Europa, el Método del Cero Neutro ha sido promovido por la prestigiosa Asociación para el Estudio de la Osteosíntesis (AO) de Suiza.

La medición de ángulos sobre radiografías o sobre pantallas de radioscopía constituye un método mucho más objetivo que la medición clínica que se realiza sobre la superficie corporal y debe ser considerado como *Gold Standard* en la actualidad. Sin embargo, debido a que expone tanto al examinador como al examinado a radiación X, se reserva para casos especiales que requieren minucioso registro, o bien, para la investigación científica, por lo que no es motivo de estudio de este libro.

Esta obra está basada en la revisión de la bibliografía actual y en la experiencia recogida como evaluador de incapacidades laborales durante casi una década en una de las más prestigiosas Aseguradoras de Riesgos del Trabajo de la Argentina y como director del único curso de Goniometría para médicos del trabajo en nuestro país.

Claudio H. Taboadela

Deseo expresar en estas líneas mi agradecimiento al Comité de Investigaciones y Desarrollo de Asociart ART en la persona de su Presidente, Dr. Daniel De Filippi, por materializar la publicación de este libro.

Asimismo, agradezco al Lic. Jorge Aimaretti y al Contador Diego Alvarez por apoyar y alentar mi desarrollo profesional en Asociart SA ART y en Asociart Servicios SA.

Vaya mi reconocimiento también a la Sra. Estela Lafita por la excelente calidad de las ilustraciones y a la Sra. Lidia R. de Guido por la meticulosa compaginación de este libro y al Lic. Horacio Paluci por su colaboración para la edición de esta obra.

Finalmente, quiero destacar la gentileza de los Dres. Antonio Federico Werner y Osvaldo Patiño por prologar esta obra.

Claudio H. Taboadela

ÍNDICE



Prólogo por el Dr. ANTONIO FEDERICO WERNER	IX
Prólogo por el Dr. OSVALDO PATIÑO	XI
Prefacio	XIII
Agradecimientos	XV

Parte I: Introducción a la Goniometría

1. Conceptos generales	1
1.1. Definición de goniometría	1
1.2. Definición de goniometría aplicada a las Ciencias Médicas. <i>Fig. 1</i>	1
1.3. Objetivos de la goniometría en Medicina. <i>Figs. 2-3</i>	2
1.4. Aplicaciones de la goniometría en Medicina. <i>Figs. 4-5</i>	3
2. Posición neutra. <i>Figs. 6-8</i>	4
3. Planimetría. <i>Fig. 9</i>	6
3.1. Plano sagital. <i>Fig. 10</i>	8
3.1.1. Flexión. <i>Fig. 11</i>	8
3.1.2. Extensión. <i>Fig. 11</i>	8
3.1.3. Excepciones. <i>Figs. 12-13</i>	9
3.2. Plano frontal o coronal. <i>Fig. 14</i>	11
3.2.1. Abducción. <i>Fig. 15</i>	11
3.2.2. Aducción. <i>Fig. 15</i>	11
3.2.3. Abducción y aducción de los dedos de la mano. <i>Fig. 16</i>	12
3.2.4. Abducción y aducción de los dedos del pie. <i>Fig. 17</i>	12
3.2.5. Inclinación lateral del raquis. <i>Fig. 18</i>	14
3.2.6. Desviación radial y cubital de la muñeca. <i>Fig. 19</i>	14
3.3. Plano transversal u horizontal. <i>Fig. 20</i>	15
3.3.1. Rotación interna y externa. <i>Fig. 21</i>	15
3.3.2. Rotación derecha e izquierda. <i>Fig. 22</i>	17
3.3.3. Pronación-supinación. <i>Figs. 23-24</i>	17
4. Arco de movimiento	18
4.1. Factores que influyen sobre el arco de movimiento	18
4.1.1. Tipo de articulación	18
4.1.2. Integridad de los elementos anatómicos	20
4.1.3. Estado de conciencia	20
4.1.4. Características individuales	21
4.1.5. Presencia de patología	21
5. Clasificación del arco de movimiento	22
5.1. Arco de movimiento activo. <i>Fig. 25</i>	22

5.2.	Arco de movimiento pasivo. <i>Figs. 26-27</i>	23
5.3.	Arco de movimiento activo asistido. <i>Fig. 28</i>	23
6.	Arco de movimiento patológico	25
6.1.	Fractura	25
6.2.	Pseudoartrosis	25
6.3.	Inestabilidad articular. <i>Fig. 29</i>	25
7.	Pérdida del arco de movimiento	26
7.1.	Anquilosis. <i>Fig. 30</i>	26
7.2.	Artrodesis. <i>Fig. 31</i>	27
8.	Instrumentos de medición	29
8.1.	Goniómetro. <i>Figs. 32-36</i>	29
8.2.	Electrogoniómetro. <i>Fig. 37</i>	32
8.3.	Inclinómetro	32
8.3.1.	Inclinómetro de fluido. <i>Figs. 38-39</i>	33
8.3.2.	Inclinómetro de péndulo. <i>Fig. 40</i>	34
8.3.3.	Electroinclinómetro. <i>Fig. 41</i>	34
8.4.	Cinta métrica. <i>Fig. 42</i>	35
8.5.	Estimación visual. <i>Fig. 43</i>	36
9.	Métodos de medición	37
9.1.	Método 180°-0. <i>Fig. 44</i>	37
9.2.	Método del cero neutro. <i>Fig. 45</i>	37
10.	Técnica del examen goniométrico	39
10.1.	Explicación del método	39
10.2.	Posición del examinado. <i>Figs. 46-48</i>	40
10.3.	Estabilización del segmento proximal. <i>Fig. 49</i>	42
10.4.	Palpación e identificación de los reparos anatómicos óseos. <i>Fig. 50</i>	42
10.5.	Alineación del goniómetro con los reparos óseos palpables. <i>Fig. 51</i>	43
10.6.	Medición del arco de movimiento articular. <i>Fig. 52</i>	44
10.7.	Lectura del resultado de la medición. <i>Figs. 53-56</i>	45
10.8.	Registro de la medición. <i>Fig. 57</i>	47
10.8.1.	Tablas numéricas. <i>Fig. 58</i>	48
10.8.2.	Cartas pictóricas. <i>Fig. 59</i>	49
10.8.3.	Registros mixtos. <i>Fig. 60</i>	50
10.9.	Comparación con valores normales	50
10.9.1.	Comparación del valor obtenido en la medición con el miembro contralateral sano. <i>Fig. 61</i>	50
10.9.2.	Comparación del valor obtenido en la medición con tablas de sujetos de similar edad y sexo. <i>Fig. 62</i>	51
10.10.	Comparación con baremos	52
10.10.1.	Tablas para evaluar limitación funcional. <i>Fig. 63</i>	52
10.10.2.	Tablas para evaluar anquilosis. <i>Fig. 64</i>	53

Parte II: Goniometría del raquis

11.	Goniometría del raquis cervical. <i>Figs. 65-66</i>	55
11.1.	Flexión-extensión. <i>Fig. 67</i>	56
11.2.	Inclinación lateral derecha e izquierda. <i>Fig. 68</i>	57
11.3.	Rotación derecha e izquierda. <i>Fig. 69</i>	58
12.	Goniometría del raquis dorsolumbar. <i>Figs. 70-71</i>	59
12.1.	Flexión-extensión. <i>Fig. 72</i>	60
12.2.	Inclinación lateral derecha e izquierda. <i>Fig. 73</i>	62

12.3. Rotación derecha e izquierda. *Fig. 74* 63

Parte III: Goniometría de los miembros superiores

13. Goniometría de los miembros superiores 65

13.1. Articulación glenohumeral (enartrosis). *Fig. 75*..... 65

13.2. Articulación del codo (trocleartrosis humerocubital y condiloartrosis humerorradial). *Fig. 76* 65

13.3. Articulación de la muñeca (condiloartrosis radiocarpiana). *Fig. 77* 66

13.4. Articulaciones del pulgar. *Fig. 78* 66

13.5. Articulaciones de los dedos de la mano. *Fig. 79* 67

14. Goniometría de la articulación escapulohumeral 68

14.1. Abducción-aducción. *Fig. 80* 68

14.2. Flexión. *Fig. 81* 69

14.3. Extensión. *Fig. 82* 70

14.4. Rotación externa-interna. *Fig. 83* 70

15. Goniometría del codo 72

15.1. Flexión-extensión. *Fig. 84* 72

15.2. Pronación-supinación. *Fig. 85* 73

16. Goniometría de la muñeca 74

16.1. Flexión-extensión. *Fig. 86* 74

16.2. Desviación radial-cubital. *Fig. 87* 75

17. Goniometría del pulgar 76

17.1. Articulación carpometacarpiana 76

17.1.1. Abducción-aducción. *Fig. 88*..... 76

17.1.2. Flexión-extensión 77

17.1.3. Oposición. *Fig. 89* 77

17.2. Articulación metacarpofalángica 78

17.2.1. Flexión-extensión 78

17.2.1.1. Flexión. *Fig. 90* 78

17.2.1.2. Extensión. *Fig. 91* 79

17.3. Articulación interfalángica 80

17.3.1. Flexión-extensión 80

17.3.1.1. Flexión. *Fig. 92* 80

17.3.1.2. Extensión. *Fig. 93*..... 81

18. Goniometría de los dedos de la mano 82

18.1. Articulación metacarpofalángica 82

18.1.1. Flexión-extensión 82

18.1.1.1. Flexión. *Fig. 94* 82

18.1.1.2. Extensión. *Fig. 95* 84

18.1.2. Abducción-aducción 85

18.2. Articulación interfalángica proximal 85

18.2.1. Flexión-extensión 85

18.2.1.1. Flexión. *Fig. 96* 85

18.2.1.2. Extensión. *Fig. 97* 86

18.3. Articulación interfalángica distal 87

18.3.1. Flexión-extensión 87

18.3.1.1. Flexión. *Fig. 98* 87

18.3.1.2. Extensión. *Fig. 99* 88

Parte IV: Goniometría de los miembros inferiores

19. Miembro inferior 91

19.1.	Articulación coxofemoral (enartrosis). <i>Fig. 100</i>	91
19.2.	Articulación femorotibial (trocleartrosis). <i>Fig. 101</i>	92
19.3.	Articulación tibioperoneoastragalina (trocleartrosis). <i>Fig. 102</i> ..	92
19.4.	Articulación subastragalina (doble artrodia). <i>Fig. 103</i>	93
19.5.	Articulaciones del hallux. <i>Fig. 104</i>	93
19.6.	Articulaciones de los dedos de los pies. <i>Fig. 105</i>	93
20.	Goniometría de la cadera.....	94
20.1.	Abducción-aducción	94
20.1.1.	Abducción. <i>Fig. 106</i>	94
20.1.2.	Aducción. <i>Fig. 107</i>	95
20.2.	Flexión-extensión	96
20.2.1.	Flexión. <i>Fig. 108</i>	96
20.2.2.	Extensión. <i>Fig. 109</i>	97
20.3.	Rotación externa-interna. <i>Fig. 110</i>	98
21.	Goniometría de la rodilla	99
21.1.	Flexión. <i>Fig. 111</i>	99
21.2.	Extensión. <i>Fig. 112</i>	100
22.	Goniometría del tobillo	101
22.1.	Flexión-extensión	101
22.1.1.	Flexión (flexión plantar). <i>Fig. 113</i>	101
22.1.2.	Extensión (flexión dorsal). <i>Fig. 114</i>	102
23.	Goniometría de la articulación subastragalina	104
23.1.	Inversión-eversión	104
23.1.1.	Inversión. <i>Fig. 115</i>	104
23.1.2.	Eversión. <i>Fig. 116</i>	105
24.	Goniometría del hallux	106
24.1.	Articulación metatarsofalángica	106
24.1.1.	Flexión-extensión	106
24.1.1.1.	Flexión. <i>Fig. 117</i>	106
24.1.1.2.	Extensión. <i>Fig. 118</i>	107
24.2.	Articulación interfalángica.....	108
24.2.1.	Flexión. <i>Fig. 119</i>	108
24.2.2.	Extensión. <i>Fig. 120</i>	109
25.	Goniometría de los dedos de los pies	110
25.1.	Articulación metatarsofalángica	110
25.1.1.	Flexión-extensión	110
25.1.1.1.	Flexión. <i>Fig. 121</i>	110
25.1.1.2.	Extensión. <i>Fig. 122</i>	111
25.2.	Articulación interfalángica proximal	112
25.2.1.	Flexión-extensión	112
25.2.1.1.	Flexión. <i>Fig. 123</i>	112
25.2.1.2.	Extensión. <i>Fig. 124</i>	113
25.3.	Articulación interfalángica distal	114
25.3.1.	Flexión-extensión	114
25.3.1.1.	Flexión. <i>Fig. 125</i>	114
25.3.1.2.	Extensión. <i>Fig. 126</i>	115

1. Conceptos generales

1.1. Definición de goniometría

Goniometría deriva del griego *gonion* ('ángulo') y *metron* ('medición'), es decir: «disciplina que se encarga de estudiar la medición de los ángulos».

La goniometría ha sido utilizada por la civilización humana desde la antigüedad hasta nuestro tiempo en innumerables aplicaciones, como la agricultura, la carpintería, la herrería, la matemática, la geometría, la física, la ingeniería y la arquitectura, entre otras.

1.2. Definición de goniometría aplicada a las Ciencias Médicas

Goniometría es la técnica de medición de los ángulos creados por la intersección de los ejes longitudinales de los huesos a nivel de las articulaciones (Fig. 1).

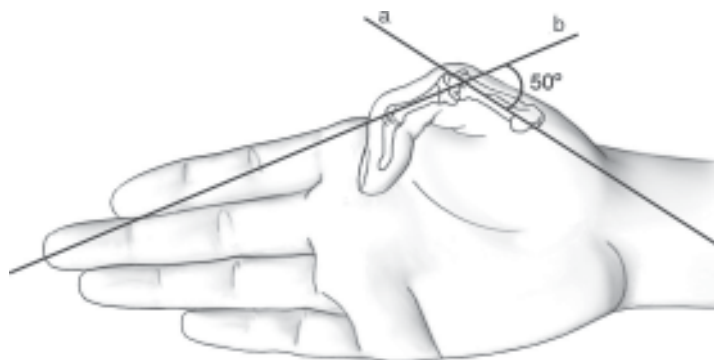


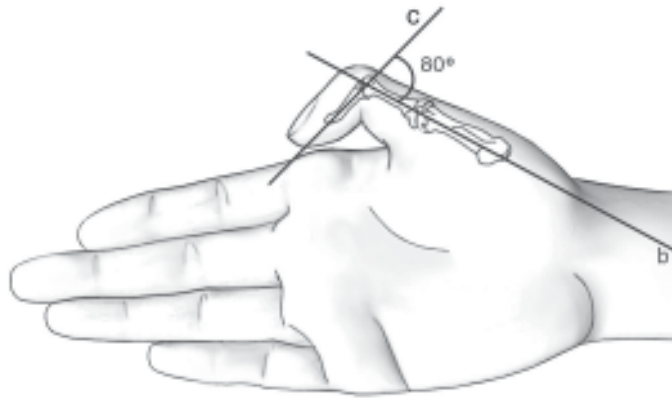
Fig. 1: En este caso, la intersección de la prolongación de los ejes longitudinales del primer metacarpiano (a) y de la primera falange (b) del pulgar determina un ángulo de 50° a nivel de la articulación metacarpofalángica.

1.3. Objetivos de la goniometría en Medicina

La goniometría en Medicina tiene dos objetivos principales:

1. Evaluar la posición de una articulación en el espacio. En este caso, se trata de un procedimiento estático que se utiliza para objetivizar y cuantificar la ausencia de movilidad de una articulación (Fig. 2).

Fig. 2: Medición estática de la posición de una articulación en el espacio: la articulación interfalángica del pulgar se encuentra fija en 80° de flexión.



2. Evaluar el arco de movimiento de una articulación en cada uno de los tres planos del espacio. En este caso, se trata de un procedimiento dinámico que se utiliza para objetivizar y cuantificar la movilidad de una articulación (Fig. 3).

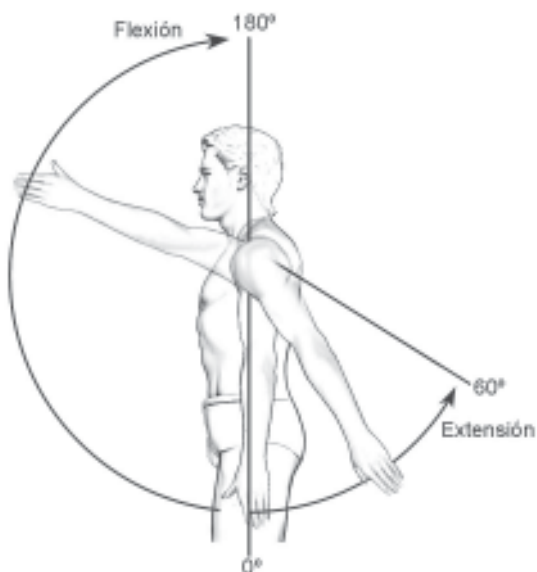


Fig. 3: Medición dinámica del arco de movimiento de una articulación: la articulación glenohumeral presenta en el plano sagital un arco de movimiento total de 240° (180° de flexión + 60° de extensión).

1.4. Aplicaciones de la goniometría en Medicina

En Ortopedia y Traumatología y en Reumatología, la goniometría se aplica para describir la presencia de desejes a nivel del sistema osteoarticular con fines diagnósticos, pronósticos, terapéuticos y de investigación (Fig. 4).

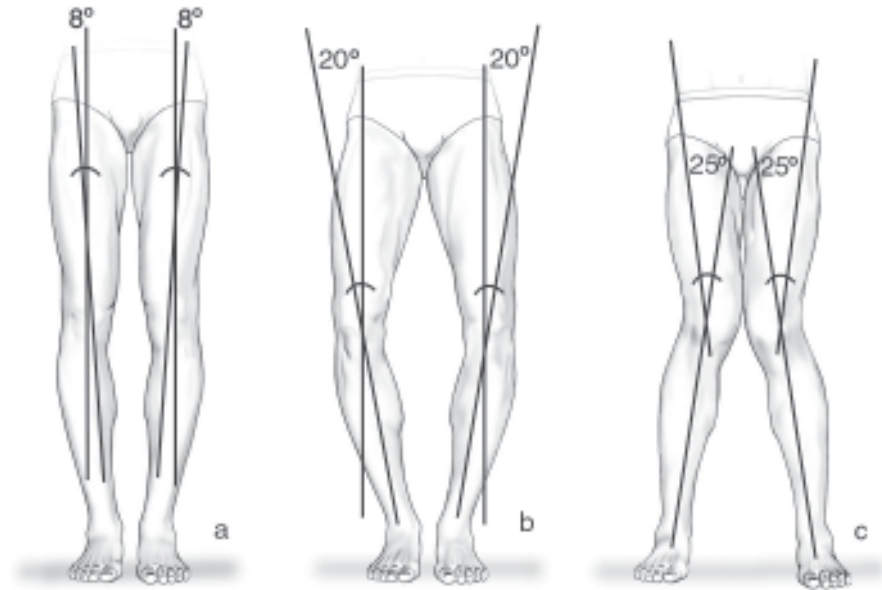


Fig. 4: Desejes del miembro inferior: a) eje fisiológico de la rodilla (geno valgo de 8°); b) deseje en geno varo de 20°, y c) deseje en geno valgo de 25°.

En la industria biomédica, la goniometría se aplica en la fabricación y el diseño de aparatos de medición, de instrumental quirúrgico, de prótesis y de ortesis (Fig. 5).

En Rehabilitación, se utiliza para determinar el punto de inicio de un tratamiento, evaluar su progresión en el tiempo, motivar al paciente, establecer un pronóstico, modificar el tratamiento o darle un punto final, y, finalmente, evaluar la secuela.

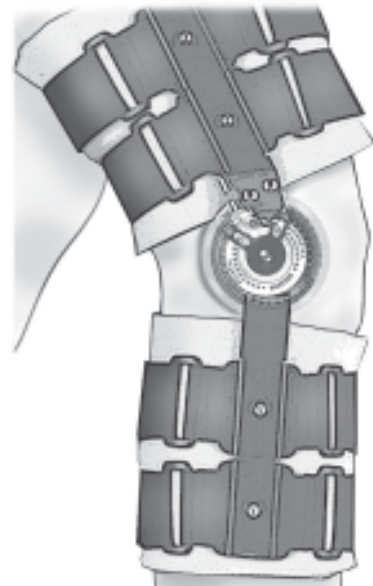


Fig. 5: Ortesis de rodilla con regulación goniométrica de la flexión y de la extensión.

En Medicina del Deporte, se utiliza para cuantificar la evolución del entrenamiento de los deportistas.

En Administración de Salud y en Epidemiología, el registro goniométrico estandarizado facilita la revisión e interpretación de datos en las historias clínicas.

Por último, en Medicina Legal, en Medicina Previsional y en Medicina del Trabajo, la goniometría se utiliza para la evaluación de incapacidades, producto de secuelas de accidentes o enfermedades que afectan al sistema osteoarticular.

2. Posición neutra

La *posición neutra* o *posición cero* (posición 0) es una posición humana de referencia que se adopta como punto de inicio para realizar la medición goniométrica.

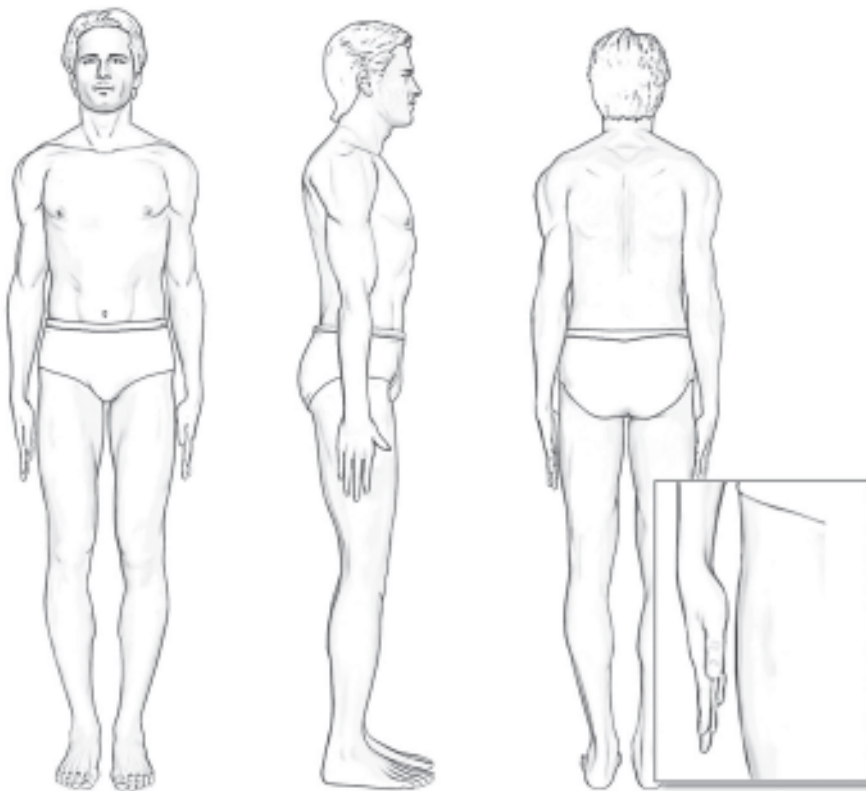


Fig. 6: Posición neutra o posición cero (posición 0). En el dibujo, nótese que el pulgar apunta hacia delante.

En la posición neutra, el individuo se encuentra parado con la mirada hacia delante, los brazos colgando al costado del cuerpo, los pulgares dirigidos hacia delante y los miembros inferiores uno al lado del otro con las rodillas en extensión completa, con los ejes de los pies paralelos y separados por un espacio igual a la distancia entre ambas caderas (Fig. 6).

Debido a que en esta posición todas las articulaciones se encuentran en 0° , también se la conoce como *posición cero* (posición 0).

La *posición anatómica*, en cambio, es una posición de referencia que se utiliza para estudiar Anatomía. En esta posición, a diferencia de la posición neutra, las palmas de la mano miran hacia delante (Fig. 7).

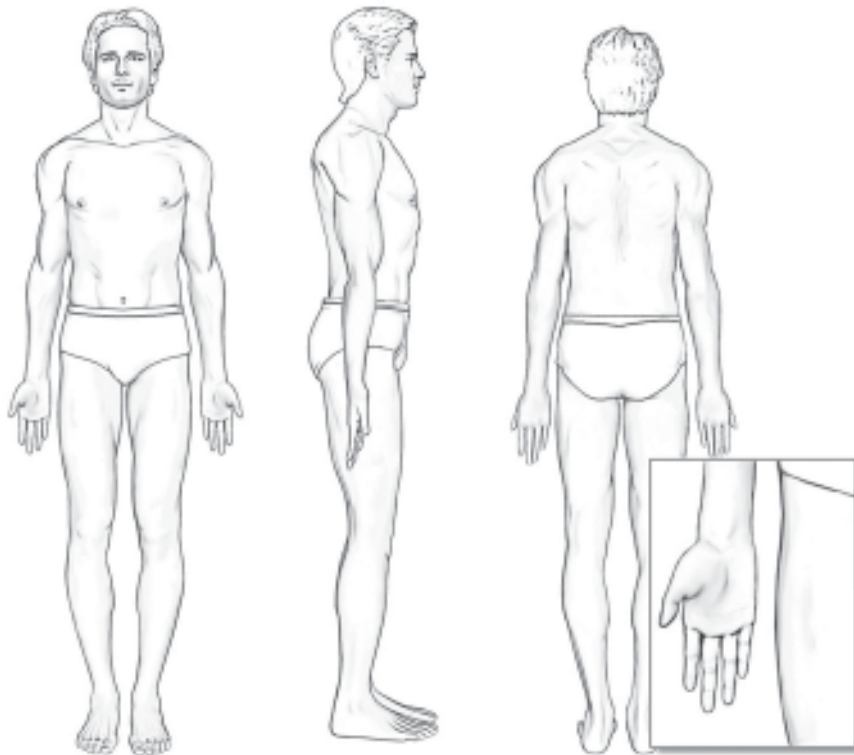


Fig. 7: Posición anatómica: la posición anatómica es similar a la posición neutra con la diferencia de que las palmas de las manos miran hacia delante.

Por último, la posición funcional es aquella posición fisiológica que adoptan las articulaciones naturalmente cuando están en reposo y obedece al tono muscular normal, que coloca a todas las articulaciones en actitud de semiflexión (Fig. 8).

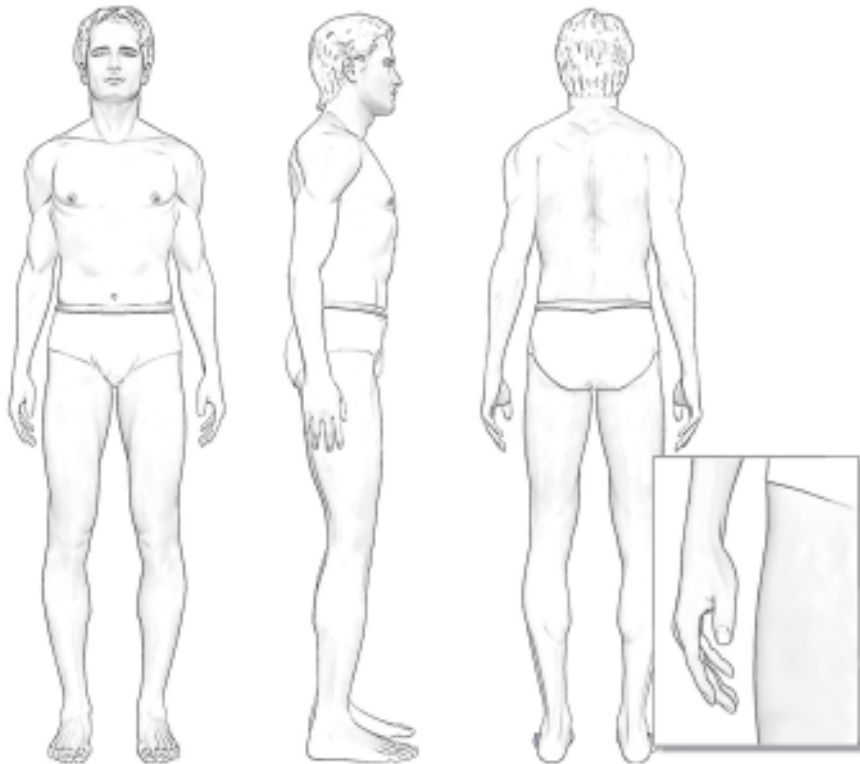


Fig. 8: Posición funcional: las articulaciones se encuentran semiflexionadas. Nótese en el dibujo, los dedos de la mano en semiflexión.

3. Planimetría

Es la descripción de los planos imaginarios que sirven de referencia para dividir el cuerpo humano en diferentes zonas y facilitar su estudio.

En el cuerpo humano, se reconocen tres planos perpendiculares entre sí: plano *sagital*, plano *frontal* o *coronal* y plano *transversal* o *axial*. Cada uno de estos planos son cruzados perpendicularmente por un eje: eje mediolateral, eje anteroposterior y eje vertical respectivamente. Sobre estos tres ejes, se producen los movimientos articulares (Fig. 9).

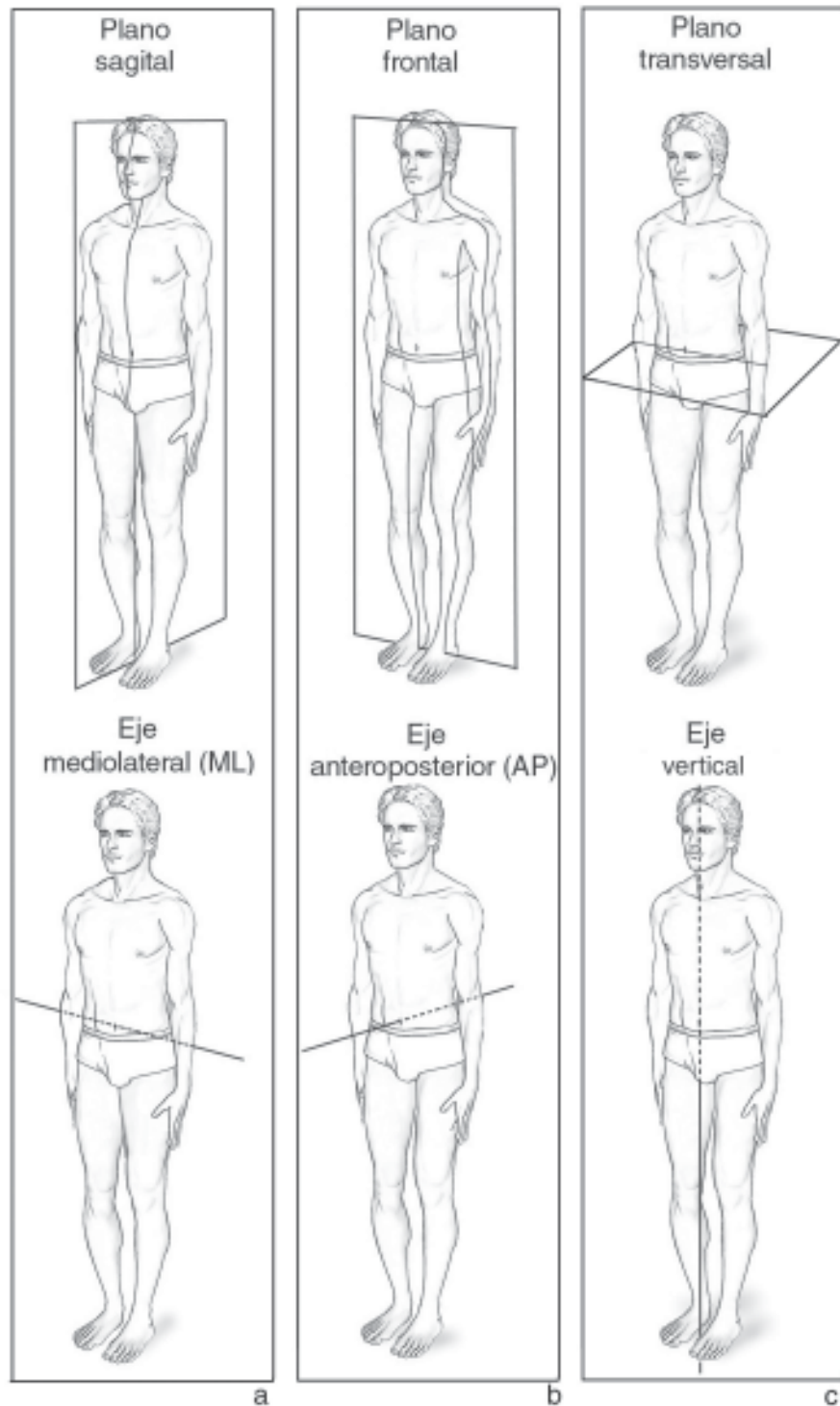


Fig. 9: Planos y ejes del cuerpo: a) el plano sagital divide al cuerpo en una parte derecha y otra izquierda y es cruzado perpendicularmente por el eje mediolateral; b) el plano frontal divide al cuerpo en una parte anterior y otra posterior y es cruzado perpendicularmente por el eje anteroposterior, y c) el plano transversal divide al cuerpo en una parte superior y otra inferior y es cruzado perpendicularmente por el eje vertical.

3.1. Plano sagital

El plano sagital medio divide al cuerpo en dos mitades: una derecha, y la otra, izquierda. Todos los planos paralelos al plano sagital medio se denominan *planos sagitales* o *parasagitales*.

Todos los planos sagitales son cruzados perpendicularmente por el eje mediolateral sobre el que se producen los movimientos de flexión y extensión, visibles en la persona de perfil (Fig. 10).

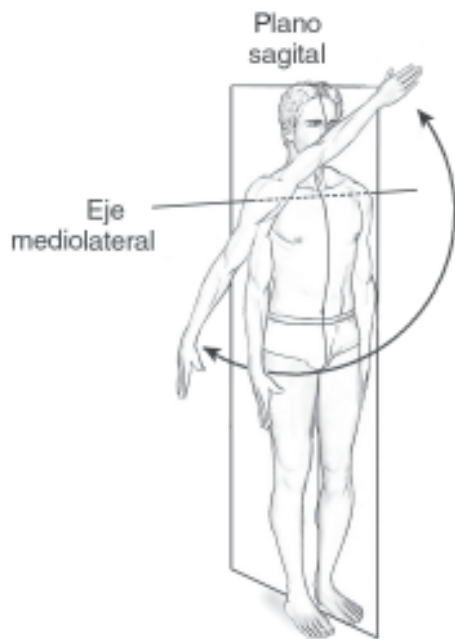


Fig. 10: Movimientos de flexión-extensión alrededor del eje mediolateral del hombro derecho en el plano sagital.

3.1.1. Flexión

Es todo movimiento en el plano sagital que desplaza una parte del cuerpo hacia delante de la posición anatómica (Fig. 11 b).

3.1.2. Extensión

Es todo movimiento en el plano sagital que desplaza una parte del cuerpo hacia atrás de la posición anatómica (Fig. 11 c).

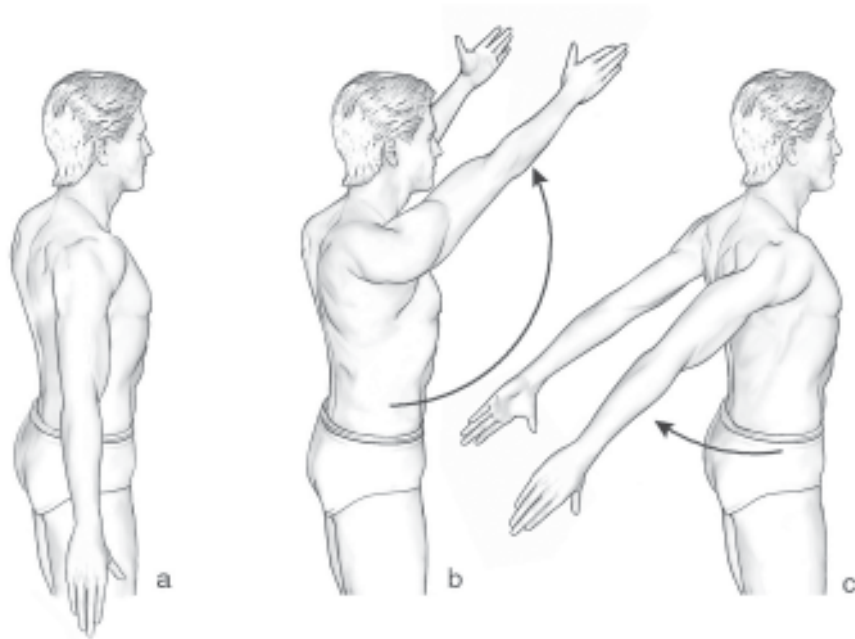


Fig. 11: Flexión-extensión del hombro derecho: a) posición neutra de hombro; b) flexión de hombro: desplazamiento hacia delante del miembro superior, y c) extensión del hombro: desplazamiento hacia atrás del miembro superior.

3.1.3. Excepciones

A nivel de la rodilla, se denomina paradójicamente *extensión* al movimiento que lleva la pierna hacia delante de la posición neutra, y *flexión*, al movimiento que la lleva hacia atrás (Fig. 12).

A nivel del tobillo, se denomina paradójicamente *extensión* al movimiento que lleva el segmento distal (pie) hacia delante, y *flexión*, cuando lo lleva hacia atrás (Fig. 13).

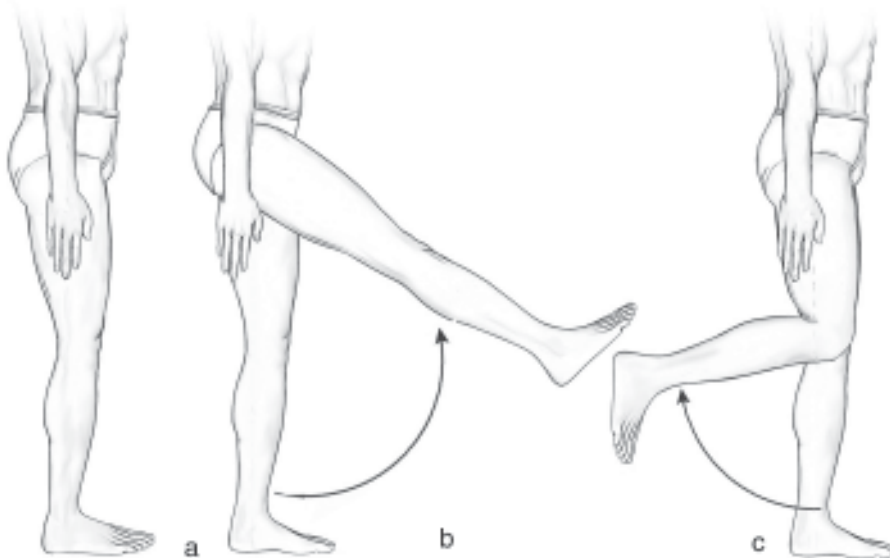


Fig. 12: Flexión-extensión de rodilla: a) posición neutra de rodilla; b) en la extensión de rodilla, paradójicamente, la pierna se dirige hacia delante, y c) en la flexión, hacia atrás.

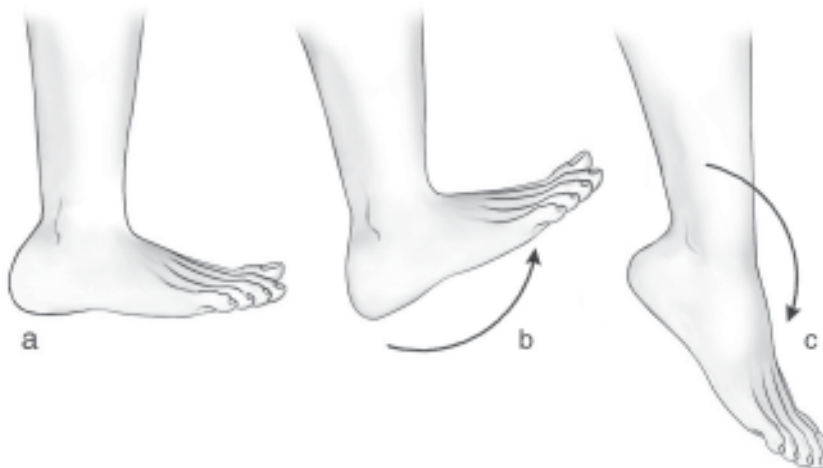


Fig. 13: Flexión-extensión de tobillo: a) posición neutra de tobillo; b) en la extensión o flexión dorsal del tobillo, paradójicamente el pie se dirige hacia delante, y c) en la flexión o flexión plantar, hacia atrás.

3.2. Plano frontal o coronal

El plano *frontal* o *coronal* es cualquiera de los planos perpendiculares a los planos sagital y vertical que dividen al cuerpo en dos partes, una anterior y otra posterior. Lo cruza perpendicularmente el eje anteroposterior sobre el cual se producen los movimientos de abducción y aducción, visibles en la persona de frente (Fig. 14).

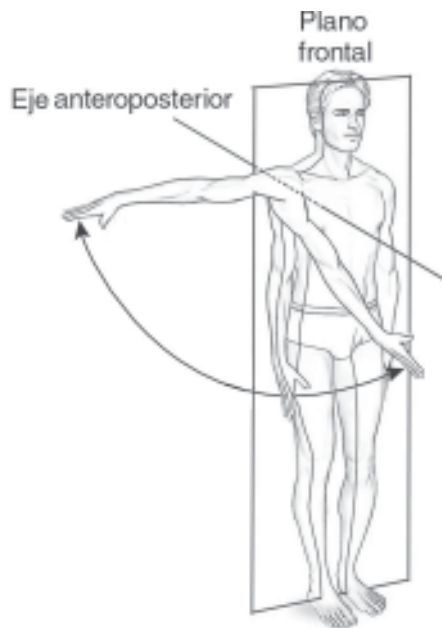


Fig. 14: Movimientos de abducción-aducción sobre el eje anteroposterior del hombro derecho en el plano frontal.

3.2.1. Abducción

Es todo movimiento en el plano frontal que aleja una parte del cuerpo de la línea media (Fig. 15 b).

3.2.2. Aducción

Es todo movimiento que en el plano frontal acerca una parte del cuerpo a la línea media (Fig. 15 c).

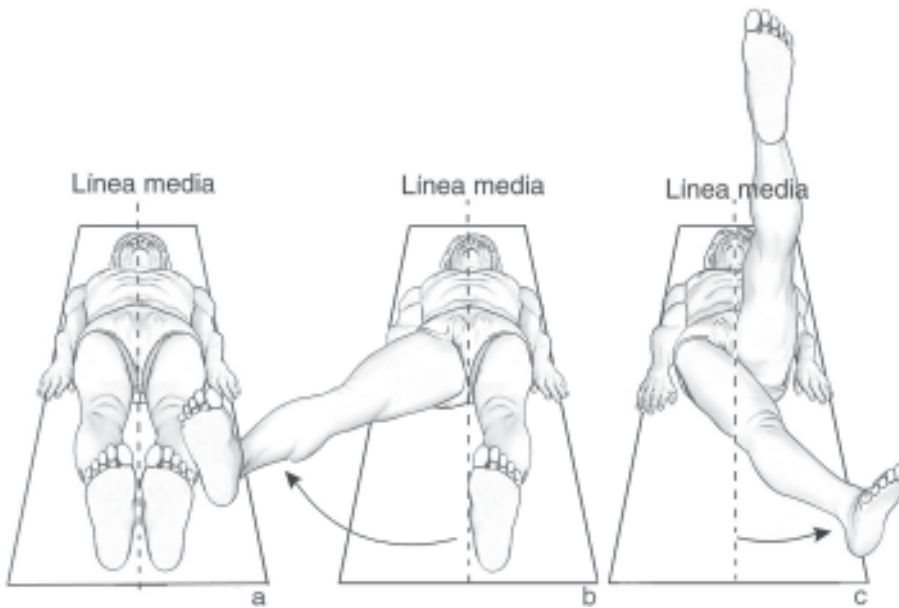


Fig. 15: Abducción-aducción de la cadera derecha: a) posición neutra de cadera; b) abducción de cadera: el miembro inferior se aleja de la línea media del cuerpo, y c) aducción de cadera: el miembro inferior se acerca a la línea media del cuerpo.

3.2.3. Abducción y aducción de los dedos de la mano

Para los dedos de la mano, la línea media corresponde a la línea media del tercer dedo. Cuando los dedos se acercan a este eje, se denomina *aducción*, y cuando se alejan, *abducción* (Fig. 16).

3.2.4. Abducción y aducción de los dedos del pie

Para los dedos del pie, la línea media corresponde a la línea media del segundo dedo. Cuando los dedos se acercan a esta línea, se denomina *aducción*, y cuando se alejan, *abducción* (Fig. 17).



Fig. 16: Abducción-aducción de los dedos de la mano: cuando los dedos de la mano se acercan a la línea media del tercer dedo, se denomina aducción; cuando se alejan, abducción.

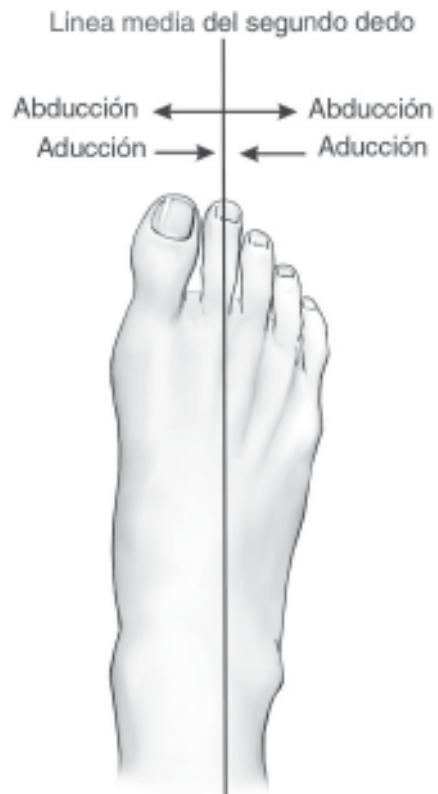


Fig. 17: Abducción-aducción de los dedos del pie: cuando los dedos del pie se acercan a la línea media del segundo dedo, se denomina aducción; cuando se alejan, abducción.

3.2.5. Inclínación lateral del raquis

En el raquis, los movimientos en el plano frontal se denominan *inclinación lateral derecha* e *izquierda* respecto de la línea media del cuerpo (Fig. 18).

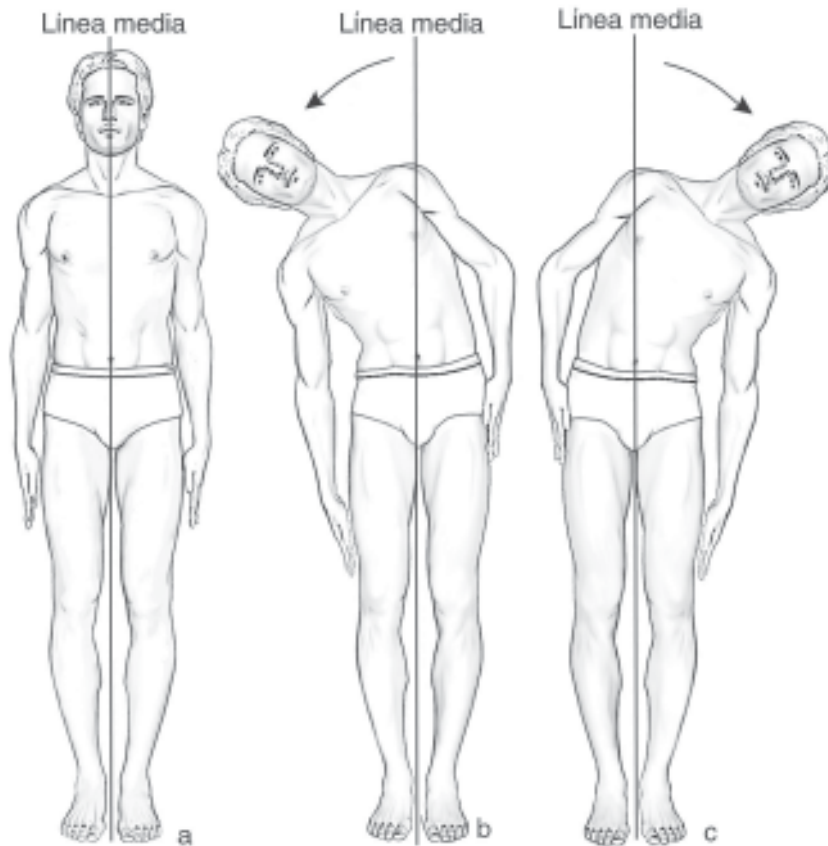


Fig. 18: Inclinación lateral del raquis dorsolumbar: a) posición neutra del raquis dorsolumbar; b) inclinación lateral derecha, y c) inclinación lateral izquierda.

3.2.6. Desviación radial y cubital de la muñeca

En la muñeca, la línea media corresponde a la prolongación de la línea media del tercer dedo con la línea media del antebrazo. Cuando la mano se desplaza hacia la apófisis estiloides del radio, se denomina *desviación radial*, y cuando lo hace hacia la apófisis estiloides del cúbito, *desviación cubital* (Fig. 19).

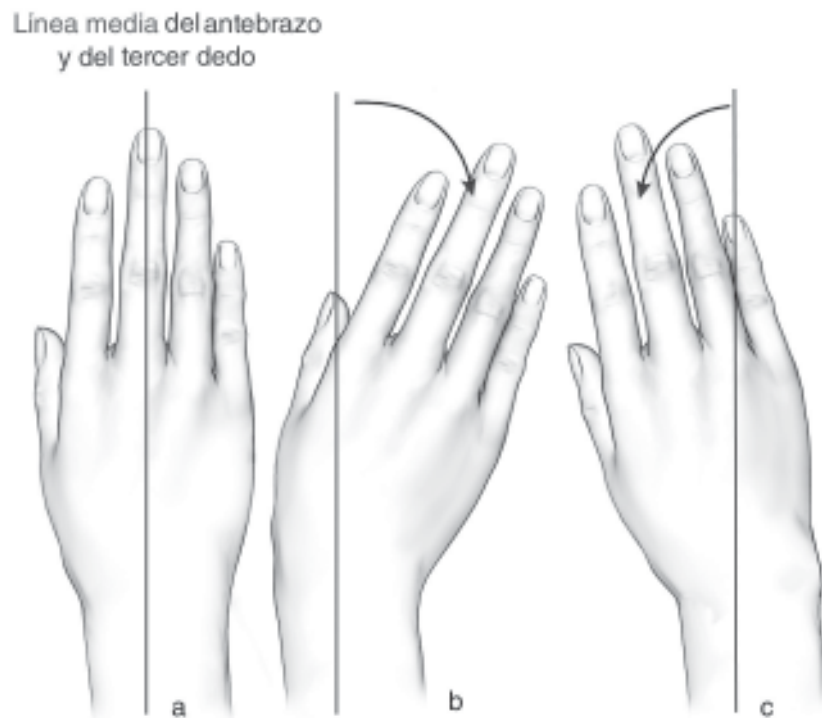


Fig. 19: Desviación radial y cubital de la muñeca: a) posición neutra; b) desviación cubital, y c) desviación radial.

3.3. Plano transversal u horizontal

El plano transversal u horizontal es cualquiera de los planos perpendiculares a los planos medio y coronal que dividen al cuerpo en dos partes: una *craneal* o *superior* y otra *caudal* o *inferior*. Lo cruza perpendicularmente el eje vertical, sobre el cual se producen los movimientos de rotación que son vistos desde arriba o desde abajo (Fig. 20).

3.3.1. Rotación interna y externa

El movimiento en el plano transversal que desplaza una parte del cuerpo hacia fuera se llama *rotación externa*, en cambio, cuando la desplaza hacia dentro, se denomina *rotación interna* (Fig. 21).

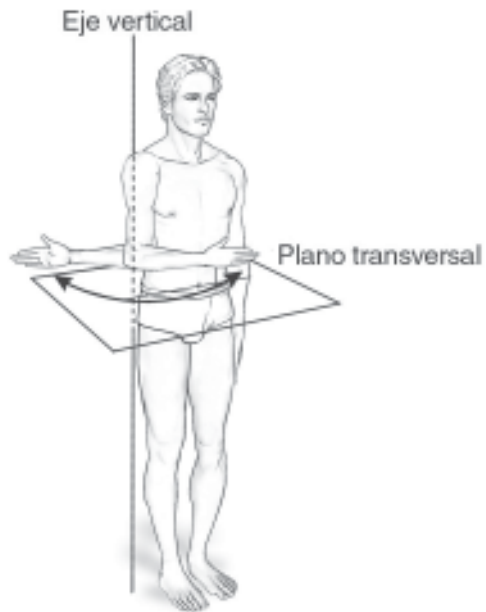


Fig. 20: Movimientos de rotación del hombro derecho sobre el eje vertical en el plano transversal.

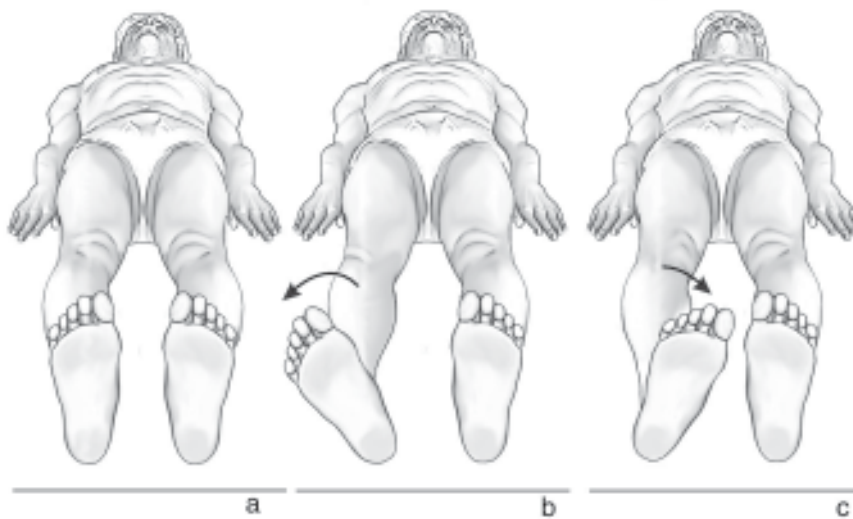


Fig. 21: Rotación de cadera derecha: a) posición neutra; b) rotación externa, y c) rotación interna.

3.3.2. Rotación derecha e izquierda

En el raquis, las rotaciones se denominan *derecha* e *izquierda* respecto del eje medio del cuerpo (Fig. 22).

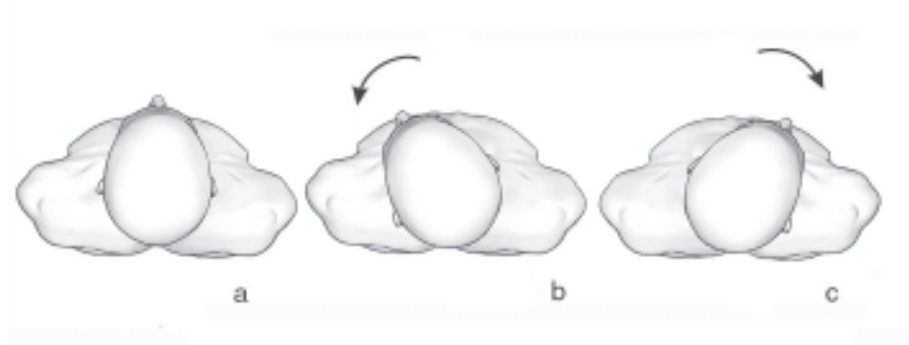


Fig. 22: Rotación de columna cervical: a) posición neutra; b) rotación izquierda, y c) rotación derecha.

3.3.3. Pronación-supinación

En el antebrazo, se observa un movimiento de rotación denominado *pronación-supinación*. En la *pronación*, el antebrazo gira hacia dentro llevando la palma de la mano hacia abajo, y en la *supinación*, gira hacia fuera llevando la palma de la mano hacia arriba (Fig. 23).

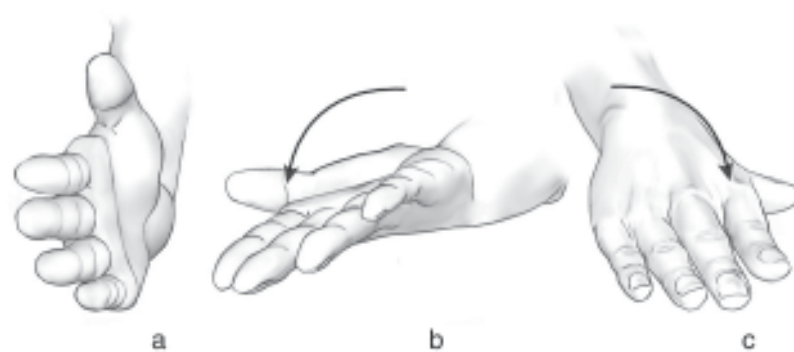


Fig. 23: Movimiento de pronación-supinación en el antebrazo: a) posición neutra; b) supinación: palma de la mano hacia arriba, y c) pronación: palma de la mano hacia abajo.

CONCEPTO IMPORTANTE

En realidad, debido a que las superficies articulares no son planas, los movimientos de las distintas articulaciones se producen alrededor de

muchos ejes y planos a la vez, constituyendo movimientos poliaxiales y multiplanares (Fig. 24). Por lo tanto, el concepto triplanar-triaxial es una abstracción creada para poder medir los movimientos con una metodología estandarizada. En la actualidad, no se encuentran aún disponibles para la práctica habitual instrumentos de medición capaces de medir movimientos poliaxiales y multiplanares.

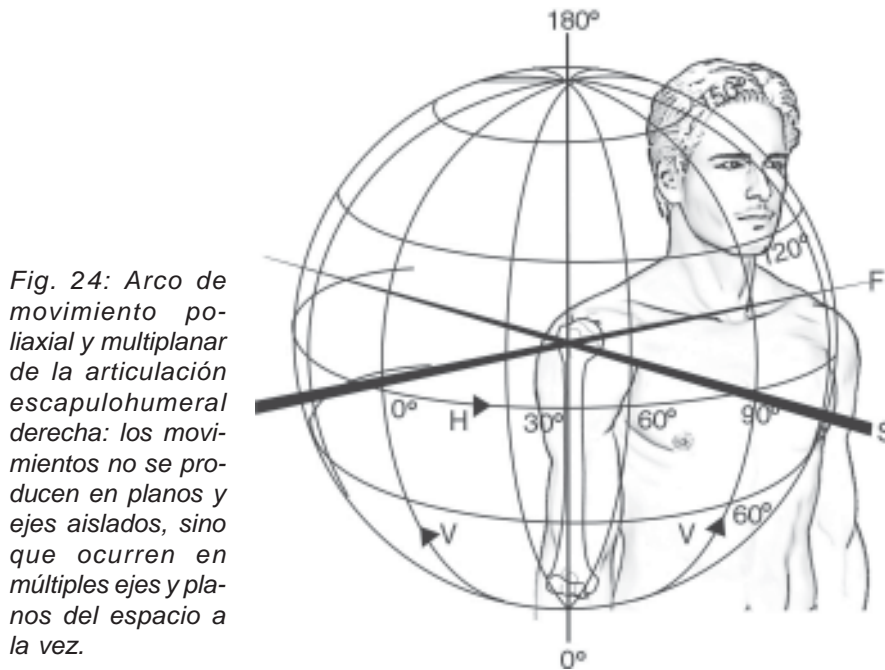


Fig. 24: Arco de movimiento poliaxial y multiplanar de la articulación escapulo-humeral derecha: los movimientos no se producen en planos y ejes aislados, sino que ocurren en múltiples ejes y planos del espacio a la vez.

4. Arco de movimiento

El arco de movimiento es la cantidad de movimiento expresada en grados que presenta una articulación en cada uno de los tres planos del espacio.

4.1. Factores que influyen sobre el arco de movimiento

4.1.1. Tipo de articulación

Cada articulación posee un arco de movimiento característico que la distingue de las otras. Esto depende fundamentalmente de su anatomía. Según el tipo de movimiento que presenten las articulaciones, se clasifican en:

a) Diartrosis o articulaciones sinoviales: son verdaderas articulaciones que poseen cavidad articular, membrana y líquido sinovial, cápsula, ligamentos y, en ocasiones, meniscos. Son las articulaciones que poseen mayor movimiento. Se subdividen en:

Enartrosis: son articulaciones de superficie esférica. Permiten movimientos en todas las direcciones. Ejemplo: articulación coxo-femoral.

Condiloartrosis: los cóndilos presentan superficies convexas que se articulan con superficies cóncavas. Ejemplo: articulación temporomaxilar.

Encaje recíproco o en silla de montar: la superficie articular recuerda una silla de montar inglesa. Permite todos los movimientos, excepto la rotación. Ejemplo: articulación carpometacarpiana del pulgar.

Trocleartrosis o ginglimoides: permiten solo movimientos de flexión y extensión. Ejemplo: articulación femorotibial.

Trocoides: presentan movimiento rotatorio alrededor de un eje. Ejemplo: articulación atlóidoaxoidea.

Artrodias: las superficies articulares son planas y presentan ligeros movimientos de deslizamiento. Ejemplo: articulación acromioclavicular.

b) Anfiartrosis: son articulaciones que tienen poco movimiento y el medio de unión es el cartílago hialino o fibroso. Se subdividen en:

Sincondrosis: presentan cartílago hialino que une ambos huesos. Ejemplo: articulación costocondral.

Sínfisis: en este caso, los elementos esqueléticos están unidos por fibrocartílago. Ejemplo: articulación de la sínfisis pubiana.

c) Sinartrosis: son articulaciones que no poseen cavidad articular y los huesos se encuentran unidos por tejido fibroso. No tienen prácticamente ninguna movilidad. Se subdividen en:

Suturas: representan las articulaciones de los huesos del cráneo. Están unidas por escaso tejido fibroso. Se subclasifican en:

Sutura serrata: los bordes toman forma de serrucho. Ejemplo: articulación interfrontal.

Sutura escamosa: los bordes de los huesos son biselados, es decir que uno cubre al otro a modo de escama. Ejemplo: articulación temporoparietal.

Sutura plana o armónica: los bordes de los huesos son aplastados o redondeados. Ejemplo: articulación internasal entre las porciones horizontales del palatino.

Sindesmosis: son articulaciones unidas por gran cantidad de tejido conectivo fibroso, lo que les permite un mínimo movimiento. Ejemplo: sindesmosis tibioperonea inferior.

Gónfosis: es la articulación entre los dientes y sus cavidades en los maxilares. Ejemplo: articulación alveolodentaria.

Esquindilesis: un segmento óseo encaja en la hendidura de otro. Ejemplo: articulación de la lámina perpendicular del etmoides con el vómer.

d) Sinsarcosis: es un tipo especial de articulación cuyo medio de unión es el músculo esquelético. Ejemplo: articulación escapulotorácica.

4.1.2. Integridad de los elementos anatómicos

La integridad de los elementos óseos, articulares, musculares, tendinosos, nerviosos y de la cobertura cutánea es fundamental para la conservación del arco de movimiento normal.

4.1.3. Estado de conciencia

Los movimientos activos son aquellos que se realizan por la propia voluntad, solo son posibles en personas conscientes. En cambio, los movimientos pasivos son aquellos que se producen por una fuerza externa y no requieren que las personas estén conscientes.

4.1.4. Características individuales

Edad: el arco de movimiento es mayor en los niños que en los adultos. Esta característica va disminuyendo a medida que el niño va creciendo. Esto se debe a la laxitud ligamentosa y al mayor contenido de agua de las estructuras anatómicas. En la vejez, se observa una disminución del arco de movimiento articular.

Sexo: en general, se puede decir que las mujeres tienen mayor movilidad articular que los hombres debido a una mayor laxitud ligamentosa. Sin embargo, esto no se observa en todas las ocasiones ni en todas las articulaciones ni en todos los planos de movimiento.

Cultura: se ha comprobado que el tipo de cultura puede influenciar en la amplitud de la movilidad articular, por ejemplo, se ha demostrado un aumento del arco de movimiento en las articulaciones de los miembros inferiores en poblaciones de Arabia Saudita y China que pasan mucho tiempo en posición de cuclillas.

Entrenamiento: los deportistas y los bailarines profesionales, sobre todo, si el entrenamiento comienza a edad temprana, presentan arcos de movimiento mayores que el resto de la población.

Complexión física: los individuos obesos o con gran masa muscular presentan arcos de movimiento menores que los individuos delgados debido a que el exceso de tejido impide que la articulación complete todo el recorrido de su arco de movimiento.

4.1.5. Presencia de patología

Patologías que disminuyen el arco de movimiento.— Ellas son las cicatrices, rigideces, secuelas de quemaduras, contracturas, hipertonías, el dolor, la inflamación, la inmovilización prolongada y las enfermedades articulares, entre otras patologías.

Patologías que aumentan el arco de movimiento.— Se destacan, entre otras, la hipotonía y la laxitud constitucional o sindrómica (síndrome de Marfan, enfermedad de Ehlers Danlos, etc.).

5. Clasificación del arco de movimiento

Para su estudio, el arco de movimiento se clasifica en *activo*, *pasivo* y *activo asistido*.

5.1. Arco de movimiento activo

Es el movimiento que se produce por la contracción muscular voluntaria de las personas, sin la asistencia externa de un examinador. Es el arco de movimiento que se realiza por la propia voluntad y requiere que la persona esté consciente (Fig. 25). El arco de movimiento activo provee información sobre la fuerza muscular y la coordinación del movimiento. La persona examinada puede interferir en la evaluación del arco de movimiento activo, por lo tanto, existen posibilidades de subponderación por parte del examinador.

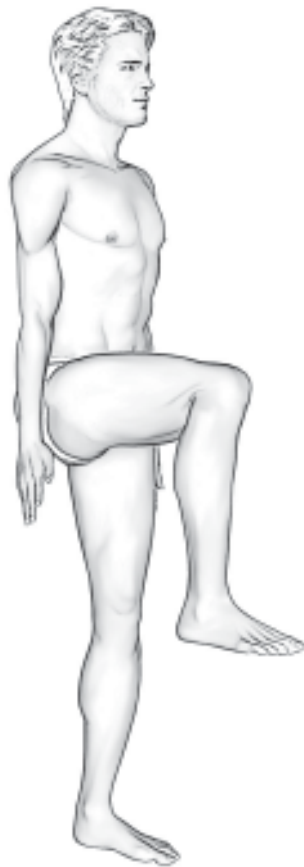

Fig. 25: Flexión activa de la cadera derecha.

5.2. Arco de movimiento pasivo

Es el que realiza el examinador sin la ayuda de la acción muscular activa de la persona examinada, que puede o no estar consciente. No existe contracción muscular voluntaria, por lo que se requiere una fuerza externa para ejecutarlo (Fig. 26). El arco de movimiento pasivo provee información sobre la integridad de las superficies articulares y de la cápsula, ligamentos y músculos. El examinador puede supraponderar el arco de movimiento pasivo al forzar la articulación más allá de su rango fisiológico de movimiento. Si la articulación es forzada en extremo, puede resultar dañada.

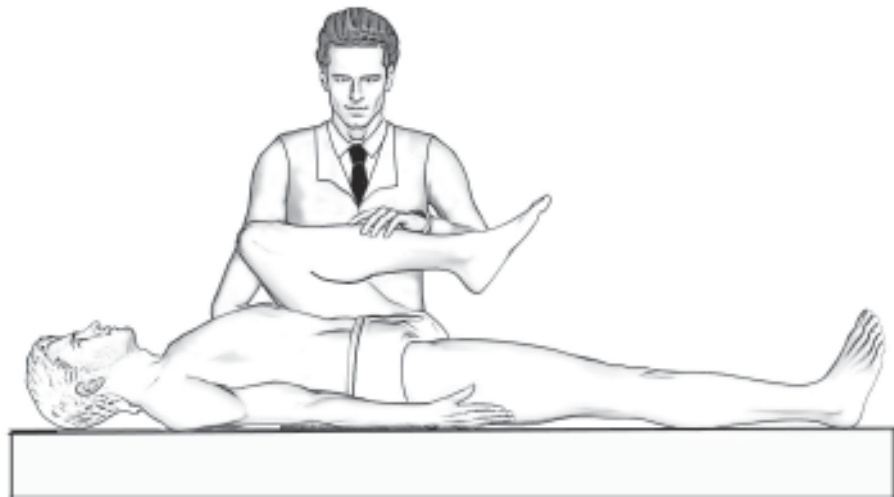

Fig. 26: Flexión pasiva de la cadera izquierda.

La movilidad pasiva siempre es mayor que la movilidad activa, ya que las articulaciones presentan cierto grado de movimiento posible que no se encuentra bajo el control de la voluntad. Esto permite proteger las estructuras articulares de movimientos forzados y de fuerzas excesivas (Fig. 27).

5.3. Arco de movimiento activo asistido

Es un movimiento activo ayudado por la asistencia manual del examinador (Fig. 28). El examinador no debe forzar el movimiento de la articulación, sino acompañarlo. Se recomienda para evaluar las incapacidades laborales. En este caso, la movilidad es intermedia entre la activa y la pasiva.

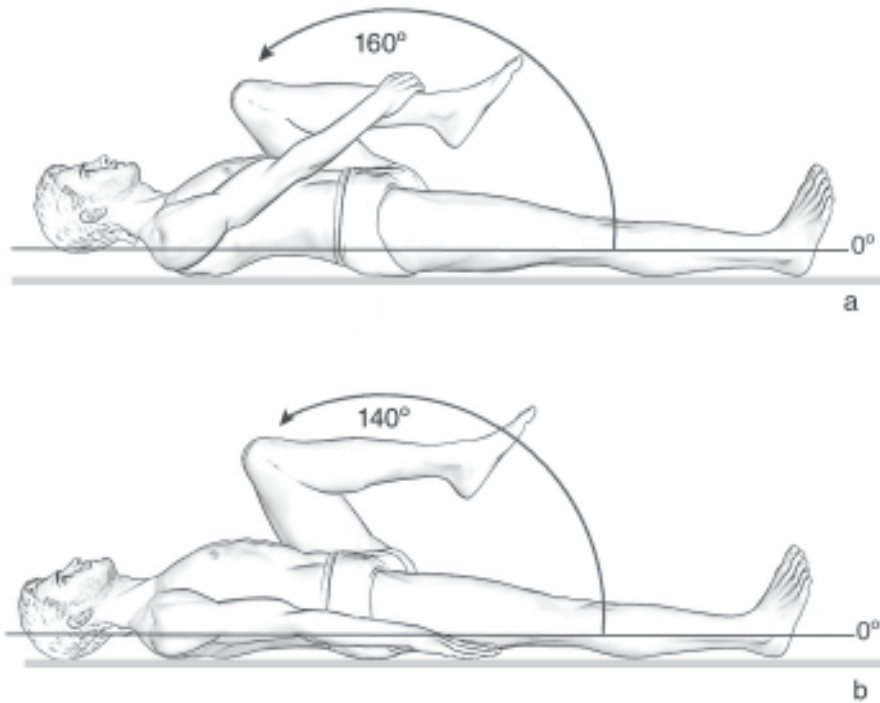


Fig. 27: a) La flexión pasiva de la cadera (160°) siempre es mayor que b) la flexión activa (140°).

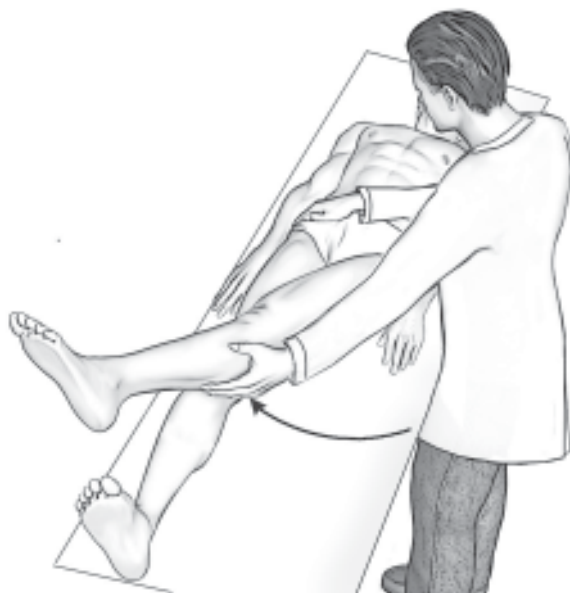

Fig. 28: Examen de la aducción activa asistida de la cadera izquierda.

En la República Argentina la Tabla de Evaluación de Incapacidades Laborales no determina qué tipo de arco de movimiento debe ser utilizado para la evaluación de las incapacidades laborales.

6. Arco de movimiento patológico

Es aquel que aparece en un lugar de la anatomía donde no debería existir arco de movimiento. Se produce por fractura, pseudoartrosis o inestabilidad articular.

6.1. Fractura

Es la solución de continuidad de un hueso (Fig. 29 a). Se observa la presencia de movilidad dolorosa acompañada de crepitación ósea en el foco de fractura. No es recomendable evaluar este arco de movimiento patológico porque la maniobra despierta intenso dolor y, además, el hueso puede atravesar las partes blandas y exponerse al exterior.

6.2. Pseudoartrosis

Es el fracaso en la consolidación de una fractura (Fig. 29 b). En esta circunstancia, la movilidad no es dolorosa, y la crepitación ósea no es audible, debido a la interposición de material fibroso entre los fragmentos óseos.

6.3. Inestabilidad articular

Se produce por lesión ligamentaria (Fig. 29 c). Se manifiesta, semiológicamente, en la maniobra del cajón cuando la inestabilidad es antero-posterior, y en la maniobra del bostezo, cuando la inestabilidad es lateral. En ocasiones, la inestabilidad se presenta en todas las direcciones, denominándose *inestabilidad multidireccional*.

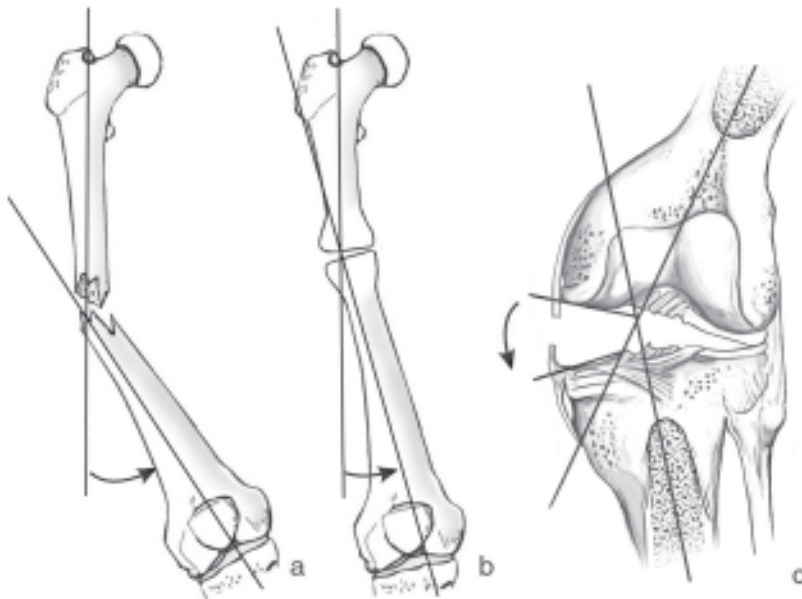


Fig. 29: Arco de movimiento patológico: a) fractura de fémur; b) pseudoartrosis de fémur, y c) inestabilidad ligamentaria de rodilla con bostezo interno por lesión del ligamento lateral interno.

7. Pérdida del arco de movimiento

Es la abolición del arco de movimiento de una articulación. Se reconocen dos causas principales: la anquilosis y la artrodesis.

7.1. Anquilosis

Anquilosis (del griego *ankylosis*, 'soldadura') es la pérdida total del arco de movimiento de una articulación de origen patológico. Se describen anquilosis congénitas y adquiridas. Las *anquilosis congénitas* se clasifican en *fibrosas* —como la artrogrifosis múltiple, en la cual la mayoría de las articulaciones del recién nacido se encuentran anquilosadas en posición viciosa por la presencia de tejido fibroso dentro de las articulaciones— y en *óseas* —como las sinostosis y las disostosis congénitas, donde las articulaciones se encuentran reemplazadas por un puente óseo—. Por su parte, las *anquilosis adquiridas* pueden ser *fibrosas*, observándose en este caso proliferación de tejido fibroso dentro de las articulaciones, como se ve en la artrofibrosis de rodilla y en el hombro congelado, o bien, pueden ser *óseas*, como se observa en la espondilitis

anquilosante (Fig. 30), las secuelas de artritis sépticas, o bien, en la etapa final de la artrosis. La anquilosis siempre se acompaña con el acortamiento del miembro involucrado.

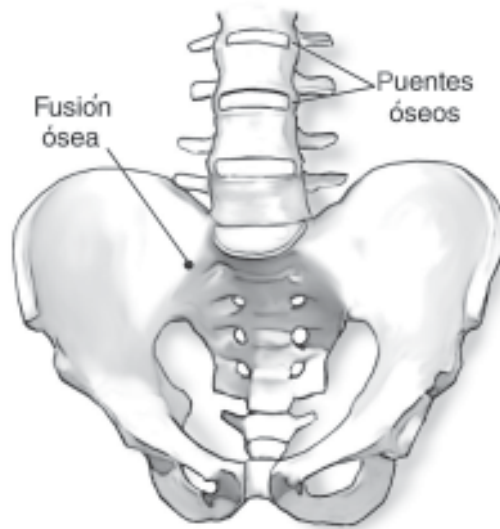


Fig. 30: Espondilitis anquilosante: anquilosis por fusión ósea en las articulaciones sacroilíacas y lumbosacras.

7.2. Artrodesis

Es una técnica quirúrgica cuyo propósito es inducir a la anquilosis en posición funcional de una articulación lesionada mediante la resección del cartílago articular. Es común la utilización de injerto óseo para favorecer la consolidación ósea y de material de osteosíntesis para mantener la estabilidad hasta la consolidación (Fig. 31). La artrodesis siempre se acompaña con el acortamiento del miembro involucrado.

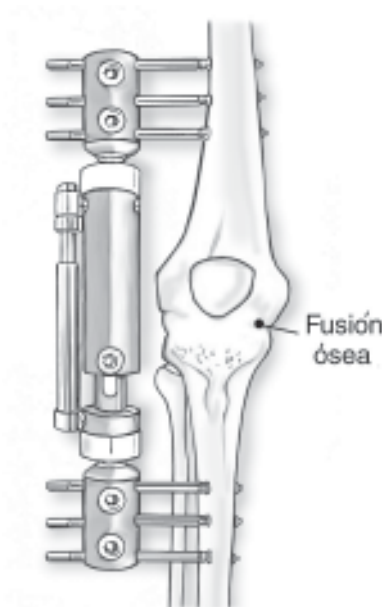


Fig. 31: Artrodesis de rodilla con fijador externo.

A continuación, a modo de ejemplo, se detallan algunas posiciones de artrodesis, que pueden variar según los distintos autores.

Artrodesis de hombro:

Abducción: 40°

Flexión: 20°

Rotación interna: 30°

Artrodesis de codo:

Flexión: 110°

Pronosupinación: 0°

Artrodesis de muñeca:

Extensión: 10°

Desviación cubital: 10°

Pronosupinación: 0°

Artrodesis del pulgar:

Articulación metacarpofalángica en flexión de 20°

Articulación interfalángica en flexión de 20°

Dedos de la mano:

Articulación metacarpofalángica en flexión de 30°

Articulación interfalángica proximal

Índice: flexión 20°

Mayor: flexión 30°

Anular: flexión 40°

Meñique: flexión 50°

Articulación interfalángica distal en flexión de 20°

Artrodesis de cadera:

Abducción: 0°

Rotación externa: 20°

Flexión: 20°

Artrodesis de rodilla:

Flexión: 20°

Artrodesis de tobillo:

Flexión plantar: 10°

Artrodesis del hallux:

Articulación metatarsfalángica

Flexión: 30°

Valgo: 10°

Articulación interfalángica

Flexión: 0°

Artrodesis de los dedos del pie:
 Todas las articulaciones en 0°

8. Instrumentos de medición

8.1. Goniómetro

El goniómetro es el principal instrumento que se utiliza para medir los ángulos en el sistema osteoarticular. Se trata de un instrumento práctico, económico, portátil y fácil de utilizar, que suele estar fabricado en material plástico (generalmente transparente), o bien, en metal (acero inoxidable).

Los goniómetros poseen un cuerpo y dos brazos o ramas, uno fijo y el otro móvil. El cuerpo del goniómetro es, en realidad, un transportador de 180° ó 360°. La escala del transportador suele estar expresada en divisiones cada 1°, cada 5°, o bien, cada 10°. El punto central del cuerpo se llama *eje* o *axis* (Fig. 32).

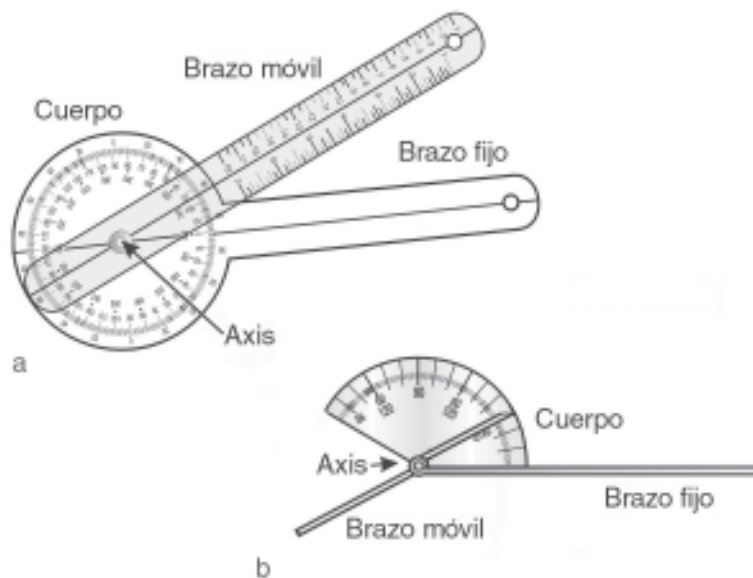


Fig. 32: a) Goniómetro universal para grandes articulaciones construido en plástico transparente que presenta un transportador de 360° como cuerpo con divisiones de su escala cada 1°; b) goniómetro metálico para dedos que presenta como cuerpo un transportador que corresponde a los 5/6 de un semicírculo, con escala desde los 30° hasta los 180° y divisiones cada 5°.

El brazo fijo forma una sola pieza con el cuerpo y es por donde se empuña el instrumento. El brazo móvil gira libremente alrededor del eje del cuerpo y señala la medición en grados sobre la escala del transportador (Fig. 33).

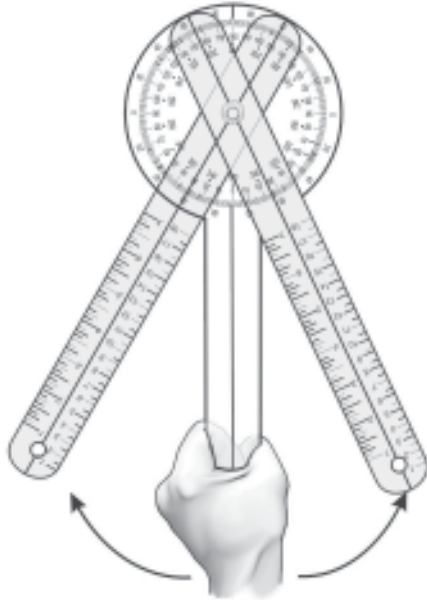


Fig. 33: a) El goniómetro se empuña por el brazo fijo mientras el brazo móvil gira libremente sobre su eje.

Existen goniómetros de distintos tamaños para distintas articulaciones (Fig. 34).

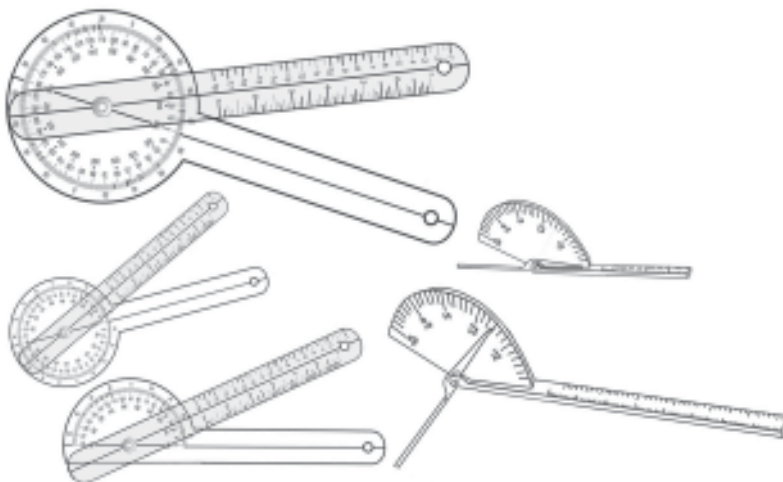


Fig. 34: Goniómetros de distintos tamaños para distintas articulaciones.

Los goniómetros presentan dos grandes limitaciones:

- a) Su alineación sobre la superficie corporal debe realizarse por estimación visual de reparos anatómicos, uno proximal para el brazo fijo, uno distal para el brazo móvil y otro que corresponde al eje de movimiento de la articulación para el eje o axis (Fig. 35).

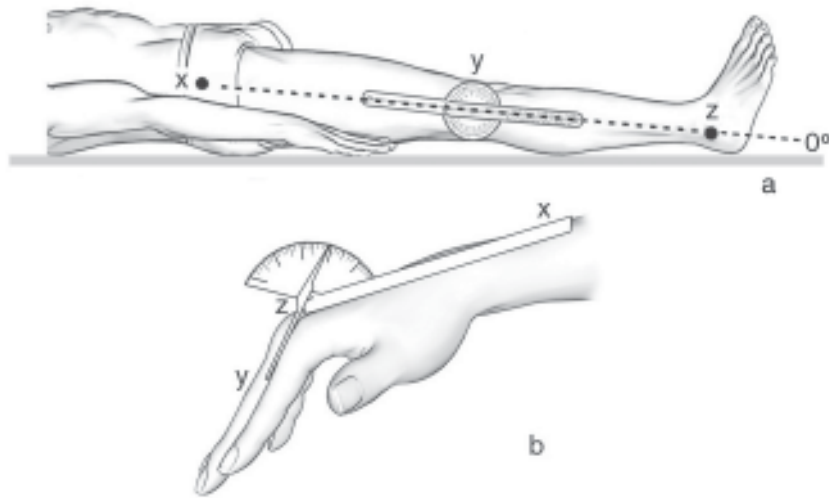


Fig. 35: Alineación del goniómetro: a) el goniómetro universal toma como referencias tres reparos óseos: proximal (x), distal (z) y el eje de movimiento de la articulación (y). El brazo fijo del goniómetro se alinea con el reparo proximal; el brazo móvil, con el reparo distal, y el axis, con el eje de movimiento de la articulación; b) el goniómetro metálico para dedos se apoya sobre la cara dorsal o ventral de la mano y del pie. Toma como reparo proximal (x) la diáfisis de los metacarpianos (metatarsianos) o de la falange proximal, y como reparo distal, la diáfisis de la falange distal (z). El axis debe coincidir con el eje de movimiento de la articulación.

- b) Debido a que el goniómetro debe tomarse con las dos manos, una para el brazo fijo y la otra para el brazo móvil, el examinador no puede efectuar correctamente la estabilización manual del segmento proximal de la articulación que se evalúa (Fig. 36).

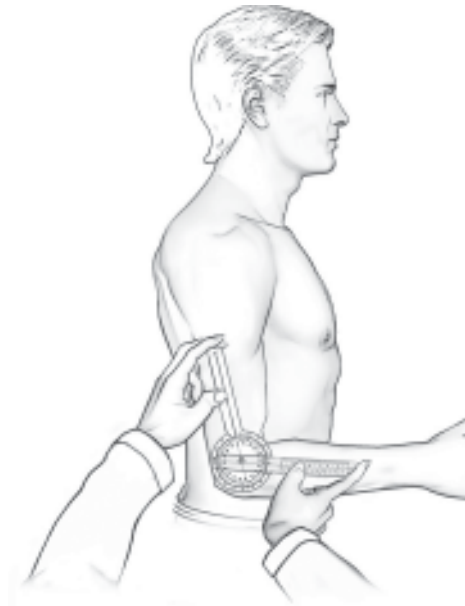


Fig. 36: El goniómetro se utiliza con las dos manos, por lo tanto, el examinador no puede efectuar correctamente la estabilización del segmento proximal.

8.2. Electrogoniómetro

Los electrogoniómetros son sofisticados instrumentos electrónicos, de alto costo, que utilizan electrodos a nivel del eje, del brazo proximal y distal, y que registran la medición a través de un software en la pantalla de una computadora. Se utilizan fundamentalmente para investigación (Fig. 37).

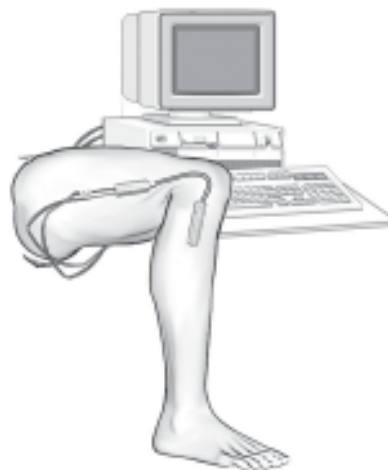

Fig. 37: Electrogoniómetro.

8.3. Inclínómetro

El inclinómetro es un instrumento de medición de ángulos que se utiliza cuando no es posible aplicar correctamente el goniómetro, como

en la medición de la flexión-extensión de la columna lumbar, o bien, cuando se dificulta la determinación de reparos óseos, como en la medición de la inversión-eversión del retropié.

El inclinómetro es un tipo de goniómetro que utiliza la fuerza de gravedad como punto de referencia para su calibración. De esta manera, la posición inicial de medición no depende de la apreciación visual, como sucede con el goniómetro, y puede ser repetida sin problemas, debido a que la fuerza de la gravedad es una constante.

Existen dos tipos de inclinómetros: a) los mecánicos, que se subdividen en inclinómetros de fluido y de péndulo, y b) los electrónicos o electroinclinómetros.

8.3.1. Inclinómetro de fluido

Es el más utilizado en goniometría humana. Posee un cuerpo formado por un transportador de 360° y una columna semicircular de líquido coloreado que contiene una burbuja de aire (Fig. 38).

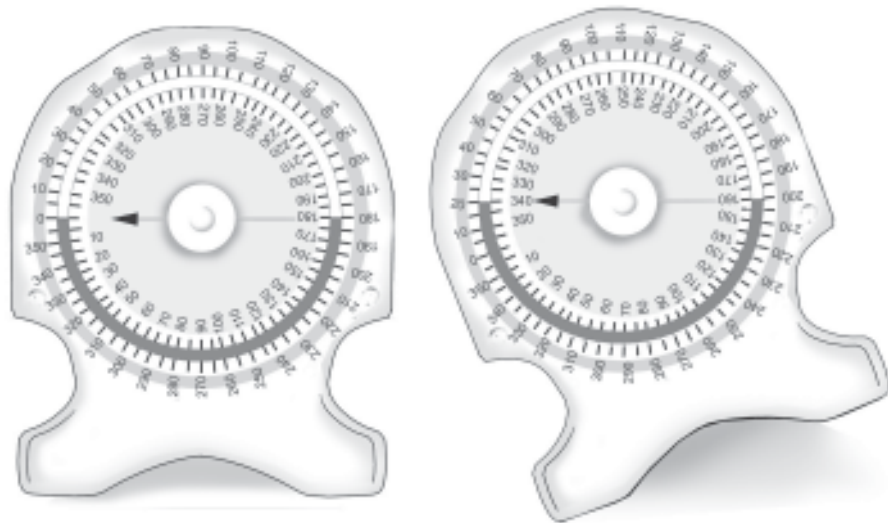


Fig. 38: Inclinómetro de fluido.

Los dos extremos del menisco líquido están siempre a nivel uno respecto del otro. El instrumento se calibra girando el cuadrante hasta que el 0 se alinea horizontalmente con el nivel líquido. El inclinómetro se apoya sobre el segmento distal de la articulación a medir. Una vez producido el movimiento, se anota el ángulo formado por el eje longitudinal del segmento distal y la línea de la gravedad, leyendo el cuadrante en el punto donde la escala se cruza con el menisco izquierdo, independientemente del lugar donde se coloque el inclinómetro. Para evaluar la inversión-eversión del retropié, se utiliza un solo inclinómetro colocado sobre

la planta del talón (Fig. 39 a); en cambio, para medir la flexión del raquis dorsolumbar, se utilizan dos inclinómetros colocados sobre las vértebras límite, y se calcula la diferencia entre ambas mediciones (Fig. 39 b).

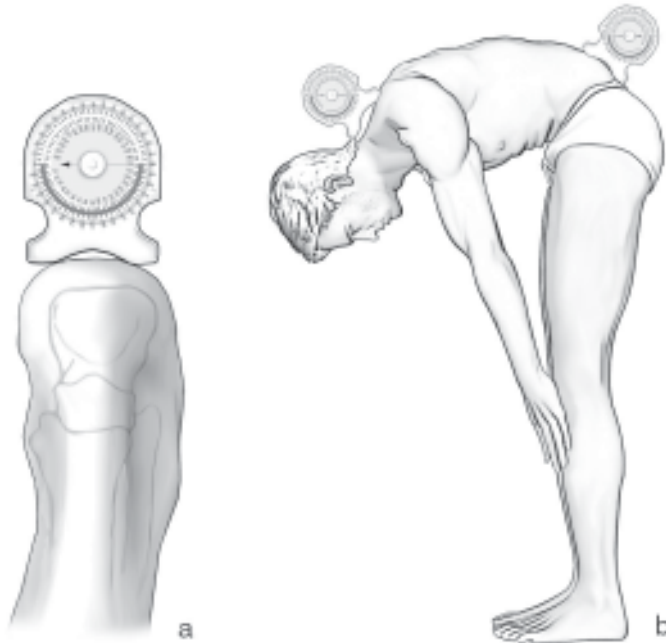


Fig. 39: Utilización del inclinómetro de fluido: a) medición de la inversión-eversión subastragalina; b) medición de la flexión dorsolumbo-sacra.

8.3.2. Inclinómetro de péndulo

El inclinómetro de péndulo presenta un cuerpo o cuadrante formado por un transportador que gira sobre su eje, permitiendo su calibración cuando el 0 se alinea con una aguja que actúa como plomada y que cuelga desde el centro del cuadrante por efecto de la gravedad a modo de punto estacionario (Fig. 40). Cuando se produce el movimiento, la aguja continúa vertical, mientras que el cuadrante gira alrededor de ella. En la actualidad, este instrumento prácticamente no se utiliza y ha dejado su lugar al inclinómetro de fluido.

8.3.3. Electroinclinómetro

El electroinclinómetro es un instrumento que, en vez de utilizar líquidos o plomadas, recurre al electromagnetismo para calibrarse con la fuerza de la gravedad. Se emplea fundamentalmente en investigación (Fig. 41).

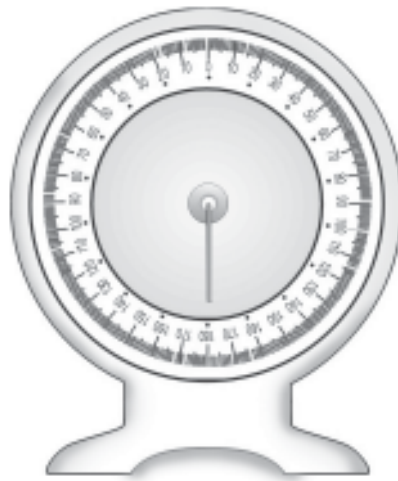

Fig. 40: Inclinómetro de péndulo.

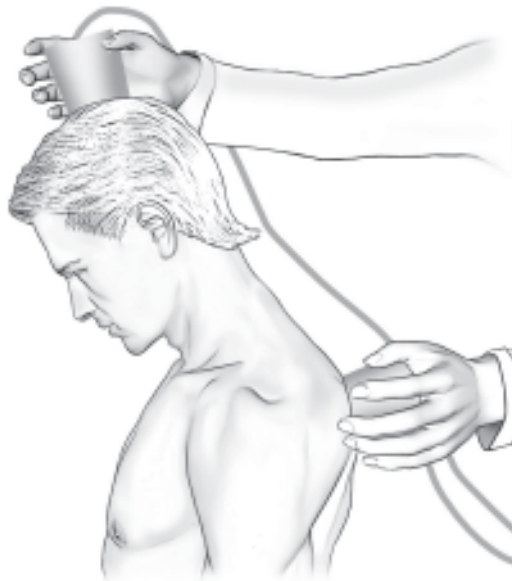

Fig. 41: Electroinclinómetro midiendo la flexión cervical.

8.4. Cinta métrica

El examen goniométrico debe ser complementado con el examen de la medición de los perímetros y de la longitud de los miembros. Para ello deben utilizarse cintas métricas metálicas a fin de evitar el estiramiento que se observa en las cintas plásticas (Fig. 42).

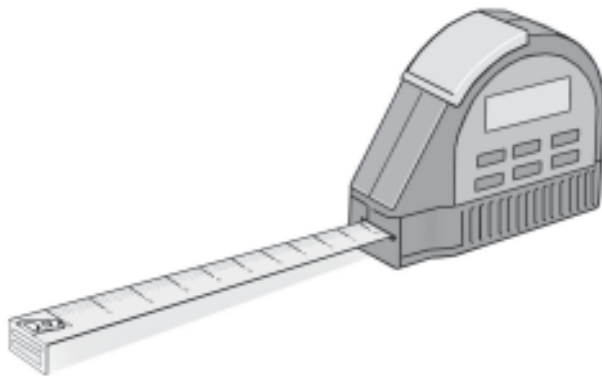


Fig. 42: Cinta métrica metálica.

8.5. Estimación visual

La estimación visual, conocida en nuestro medio como «ojímetro», le permite al examinador tener una primera impresión del grado de movilidad de la articulación que tiene que medir. Sin embargo, debido a que se trata de una ponderación imprecisa y altamente subjetiva, no debe ser utilizada como método para la evaluación de incapacidades laborales (Fig. 43).

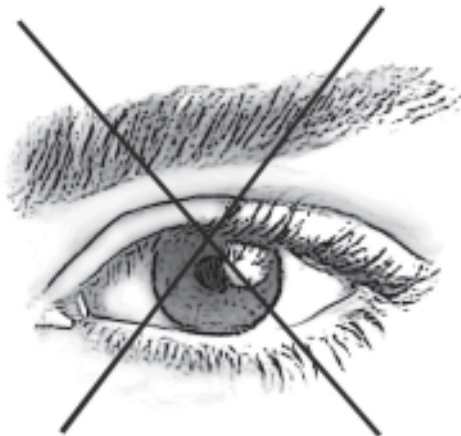


Fig. 43: La estimación visual no debe utilizarse para evaluar incapacidades laborales.

9. Métodos de medición

En el siglo xx, fueron descritos fundamentalmente dos métodos para medir el arco de movimiento de una articulación: el método 180° -0 y el método del cero neutro.

9.1. Método 180° -0

Fue el primer método utilizado para medir el arco de movimiento articular. Establece que la posición de inicio de la medición es 180° (Fig. 44). Debido a que esta nomenclatura resultaba confusa, ha caído en desuso y no se utiliza en la actualidad.

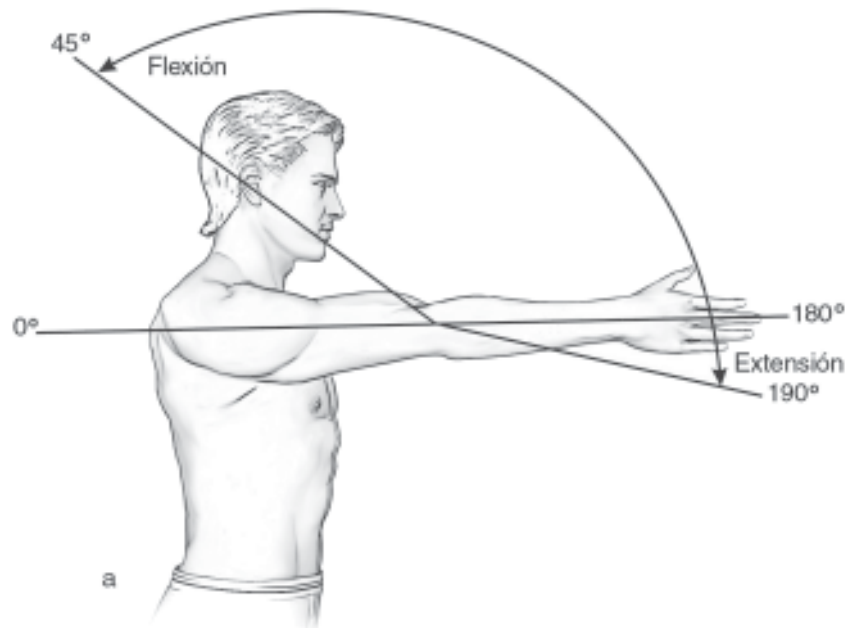


Fig. 44: Método de medición 180° -0 para la evaluación de la flexión-extensión del codo derecho. La medición comienza en 180° .

9.2. Método del cero neutro

En este caso, la posición de medición comienza a partir de la posición 0, también conocida como posición neutra (Fig. 45). Se lo considera el método de elección y el *Gold Standard* en la actualidad.

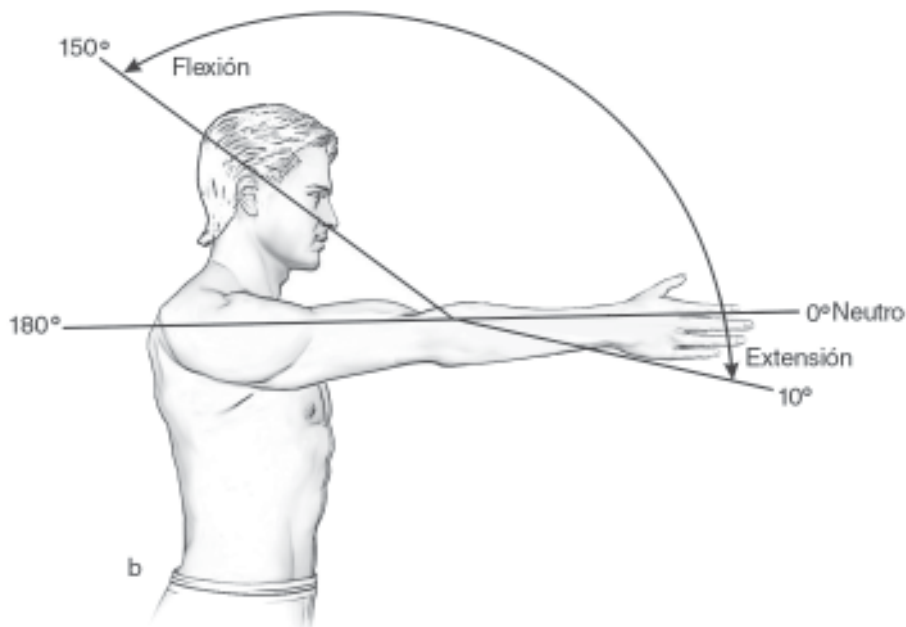


Fig. 45: Método del cero neutro para la evaluación de la flexión-extensión del codo derecho. La medición comienza en 0°.

Las bases del método del cero neutro fueron originalmente publicadas en los EE.UU. por Silver en 1923. Posteriormente, Cave y Roberts en 1935 lo publicaron por primera vez con ese nombre. En 1965 el Comité para el estudio de la movilidad articular de la Academia Americana de Cirujanos Ortopédicos (AAOS: American Academy of Orthopaedic Surgeons) publicó el libro *Método de medición y registro del movimiento articular*, donde se estableció una técnica estándar de medición de ángulos basada en el método de Cave y Roberts. Luego, en 1994, la AAOS publicó el libro de Greene y Heckman, *Evaluación clínica del movimiento articular*, que actualizó y perfeccionó el libro publicado en 1965. En la actualidad, este método ha sido adoptado por la Asociación Médica Americana (AMA: American Medical Association) para la redacción de sus *Guías de Evaluación de Incapacidad*.

En Europa, el método fue estandarizado por la Asociación para el Estudio de Osteosíntesis (AO) de Suiza. Debrunner lo publicó por primera vez en 1966, y luego Muller, a partir de 1970, lo difundió por toda Europa. En 1971, la AO publicó los trabajos de Debrunner en su *Boletín*, que terminó convirtiéndose en un pequeño manual para todos los profesionales abocados al estudio del aparato locomotor. Desde la década de los años noventa, Ryf y Weymann han sido los autores de referencia al publicarse la obra *Método de la AO del cero neutro*.

El método del cero neutro se basa en la medición de los movimientos que ocurren en cada uno de los tres ejes que cortan perpendicularmente los tres planos del espacio a partir de la posición neutra o posi-

ción 0, en la cual todas las articulaciones se encuentran en extensión, salvo el tobillo, donde la posición 0 se verifica en 90° de flexión. A diferencia de la posición anatómica en la que la palma de la mano mira hacia delante, en la posición neutra, el pulgar apunta hacia delante colocando el antebrazo en posición intermedia de pronosupinación. A partir de esta posición, se definen determinadas eminencias óseas palpables que sirven de reparo para la colocación del goniómetro. El goniómetro registra el arco de movimiento, que siempre debe iniciarse en la posición 0. Los valores normales corresponden al promedio del arco de movimiento que se observa en adultos sanos. Sin embargo, la existencia de importantes variaciones individuales aconseja, además, la comparación con el arco de movimiento del lado contralateral.

En resumen, se trata de un método simple y lógico que puede enseñarse y aprenderse fácilmente. Requiere de medios auxiliares muy simples (goniómetro); la terminología empleada no lleva a ninguna confusión; las mediciones siempre se efectúan a partir de la misma posición; los resultados pueden ser transcritos claramente, y los puntos de referencia para la colocación del goniómetro están estandarizados. Sin embargo, la mayor dificultad que presenta es la ubicación de los puntos de reparo para la colocación del goniómetro, que debe realizarse por estimación visual.

10. Técnica del examen goniométrico

El examen goniométrico consta de los siguientes pasos:

- Explicación del método
- Posición del examinado
- Estabilización del segmento proximal
- Palpación e identificación de los reparos óseos
- Alineación del goniómetro con los reparos óseos
- Medición del arco de movimiento articular
- Lectura del resultado de la medición
- Registro de la medición
- Comparación con valores normales
- Comparación con baremos

10.1. Explicación del método

Antes de comenzar con el procedimiento, se le debe mostrar el goniómetro al paciente y explicar su funcionamiento así como el propósito de la técnica. También se debe comentar el rol que ocupan el exami-

nado y el examinador. Finalmente, habrá que confirmar si el paciente entendió la explicación. Si el examinador no cuenta con el consentimiento del examinado, no debe llevar a cabo el examen, salvo orden judicial.

10.2. Posición del examinado

Como primera medida, el examinado estará desvestido y deberá sentirse cómodo en un ambiente confortable.

La posición en la que deben colocarse las articulaciones para iniciar el examen goniométrico debe ser estandarizada previamente a fin de que sea posible la comparación de resultados.

La utilización de distintas posiciones para evaluar una misma articulación altera el resultado de la medición, ya que modifica el grado de tensión de las estructuras articulares y paraarticulares. Cuanto mayor sea la tensión de estas estructuras, menor será el arco de movimiento y viceversa (Fig. 46).

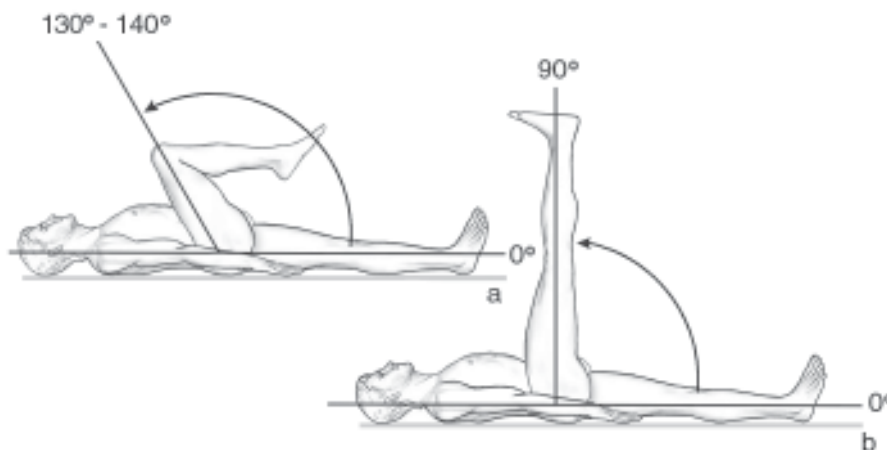


Fig. 46: La flexión de cadera tiene un mayor arco de movimiento con la rodilla en flexión (a) que con la rodilla en extensión (b) porque con la rodilla en flexión se relajan los músculos isquiosurales.

Por lo tanto, en el examen goniométrico, siempre debe utilizarse aquella posición que garantice la posibilidad de alcanzar el mayor arco de movimiento fisiológico. Esto asegura la estandarización del método y permite realizar comparaciones entre distintos individuos y en el mismo individuo en distintos momentos.

De acuerdo con la articulación y el tipo de movimiento que va a examinarse, el paciente puede estar de pie en posición neutra, o bien, en posiciones alternativas: sentado, acostado en decúbito ventral o en decúbito dorsal, con el miembro superior apoyado sobre una mesa, etc. Para exa-

minar los distintos arcos de movimiento de una articulación, puede ser necesario colocar al examinado en más de una posición (Fig. 47).

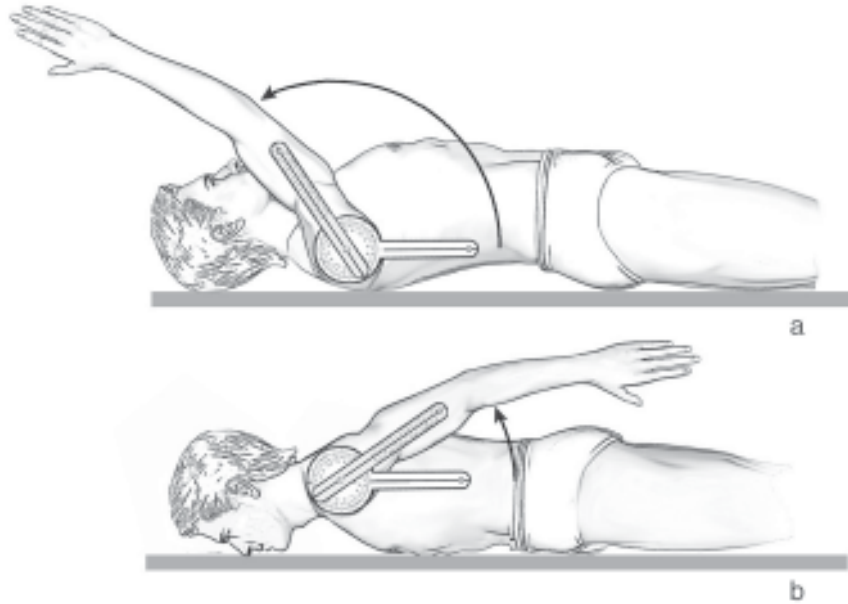


Fig. 47: Goniometría de la flexión-extensión del hombro: a) la flexión se examina en decúbito dorsal, y b) la extensión en decúbito ventral.

La posición del paciente debe permitir colocar la articulación en estudio en 0° . En determinadas circunstancias, esto no es posible, debido a la presencia de patología o secuelas. En este caso, la articulación deberá colocarse en la posición más cercana posible a 0° y se dejará registro de esta situación.

La posición 0° del goniómetro se logra cuando ambas ramas están superpuestas o cuando están completamente extendidas (Fig. 48).

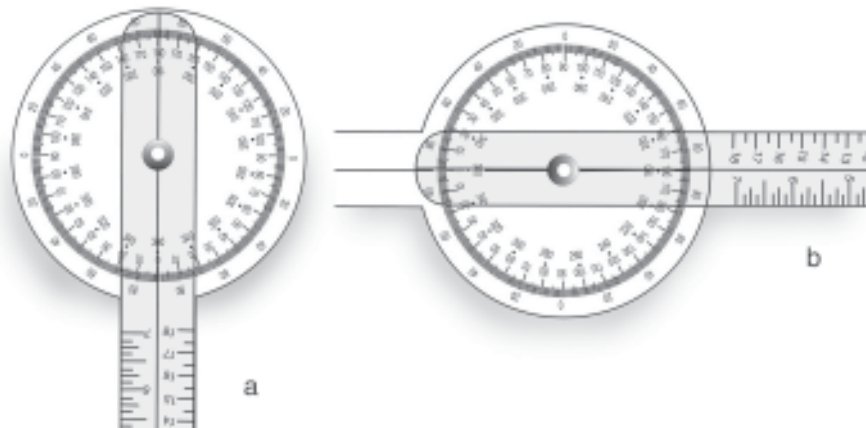


Fig. 48: Goniómetro en 0° : a) con ambos brazos superpuestos, y b) con ambos brazos extendidos.

10.3. Estabilización del segmento proximal

La estabilización del componente proximal de una articulación impide que este se desplace durante el examen y permite la libre movilidad del segmento distal. De esta manera, se evita que se sumen los movimientos de la articulación proximal a la examinada. Se describen dos tipos de estabilización: la postural y la manual.

La estabilización postural es la que se obtiene colocando al paciente en la posición correcta para la realización del examen, mientras que la estabilización manual es la que realiza el examinador fijando el segmento proximal con una de sus manos (Fig. 49). La estabilización manual complementa a la estabilización postural.

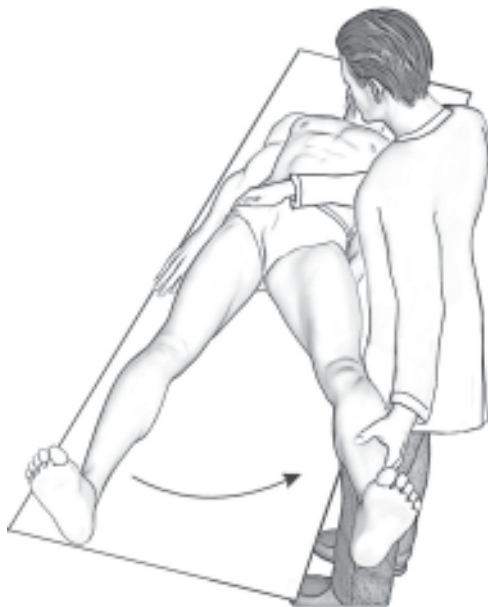

Fig. 49: Estabilización postural para el examen de la abducción de cadera: para examinar la abducción de cadera izquierda no es suficiente la estabilización postural dada por la posición en decúbito dorsal. Es necesario, además, que el examinador estabilice manualmente la hemipelvis derecha con su mano a fin de evitar que la inclinación lateral pelviana aumente la abducción de cadera.

10.4. Palpación e identificación de los reparos anatómicos óseos

Los reparos anatómicos óseos son eminencias óseas palpables que se utilizan como punto de reparo para la alineación de los brazos del goniómetro. La identificación de estos reparos óseos se hace a través del conocimiento de la anatomía de superficie, de la estimación visual y de la palpación. Para poder comparar resultados, los reparos óseos deben estar estandarizados previamente. La inadecuada identificación de estos reparos óseos conlleva a una fuente de error en la medición. Al principiante, puede resultarle provechoso su marcación con lápiz dermatográfico.

En el miembro superior, los reparos óseos más utilizados son: el acromion, el epicóndilo, la epitroclea, la apófisis estiloides radial, la apófisis estiloides cubital, etc. (Fig. 50).

En el miembro inferior: las espinas ilíacas anterosuperiores, el trocánter mayor, el cóndilo femoral externo, la rótula, los maléolos interno y externo, el quinto metatarsiano, etc. (Fig. 50).

En el raquis: la protuberancia occipital externa, las apófisis espinosas vertebrales, etc. (Fig. 50).

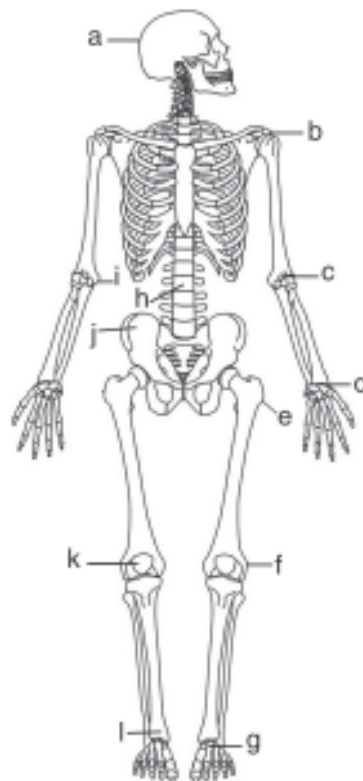


Fig. 50: Principales reparos anatómicos: a) protuberancia occipital externa; b) acromion; c) epicóndilo; d) apófisis estiloides radial; e) trocánter mayor; f) cóndilo femoral externo; g) maléolo externo; h) apófisis espinosa; i) epitróclea; j) espinas ilíacas anterosuperiores; k) rótula; l) maléolo tibial.

10.5. Alineación del goniómetro con los reparos óseos palpables

El goniómetro debe alinearse, inicialmente, con la articulación en posición 0.

El eje del goniómetro debe colocarse sobre el reparo óseo correspondiente al eje de movimiento de la articulación que se examinará. El brazo fijo debe alinearse con la línea media longitudinal del segmento

proximal de la articulación que se examinará, tomando como reparo la eminencia ósea palpable proximal correspondiente. El brazo móvil debe alinearse con la línea media longitudinal del segmento distal de la articulación que se examinará, tomando como reparo la eminencia ósea palpable distal correspondiente (Fig. 51).

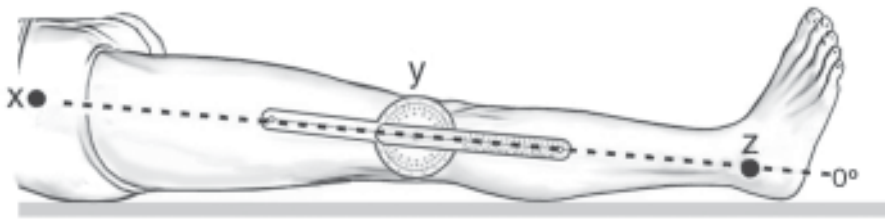


Fig. 51: Alineación del goniómetro para examinar la rodilla: El axis del goniómetro se coloca sobre el eje de movimiento de la rodilla en posición 0 (y), el brazo fijo se alinea con el trocánter mayor (x) y el brazo móvil con el maléolo externo (z), siguiendo la línea media longitudinal del miembro inferior.

10.6. Medición del arco de movimiento articular

La medición del arco de movimiento articular comienza con el goniómetro alineado sobre la articulación que se examina en posición 0 (Fig. 52 a).

Cuando se efectúa el movimiento, el brazo fijo queda aplicado sobre la línea media del segmento proximal tomando como referencia el reparo óseo palpable proximal, mientras tanto, el eje del goniómetro queda aplicado sobre el reparo correspondiente al eje de movimiento articular, y el brazo móvil acompaña el movimiento del segmento distal, manteniendo la alineación con la línea media longitudinal y el reparo óseo distal (Fig. 52 b).

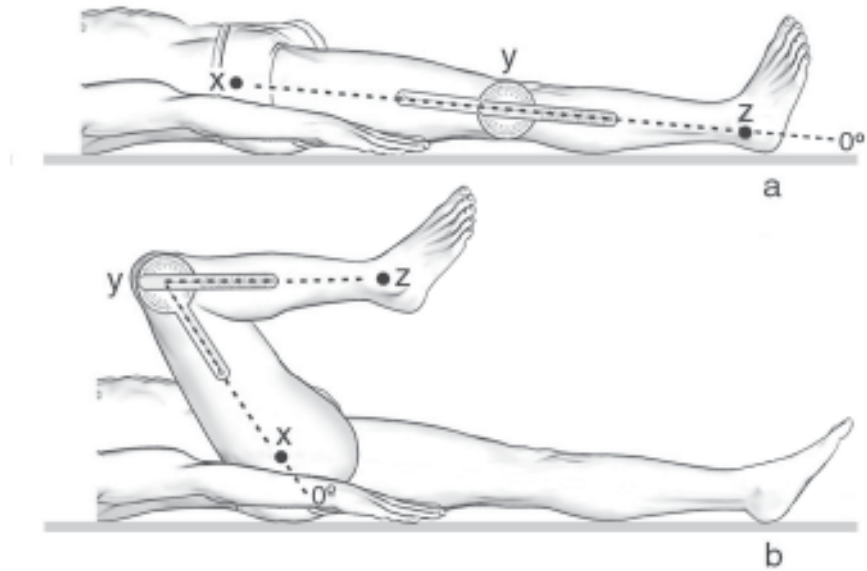


Fig. 52: Medición de la flexión de rodilla: a) la medición de la flexión de rodilla comienza con el goniómetro alineado sobre el eje de movimiento de la articulación en posición 0° (y); b) al ejecutarse la flexión, el brazo fijo queda inmóvil alineado con el reparo proximal (x), mientras que el brazo móvil acompaña el movimiento de flexión, manteniendo la alineación con el reparo óseo distal (z).

10.7. Lectura del resultado de la medición

La lectura se realiza directamente sobre la escala del transportador del goniómetro en el ángulo que señala la línea media del brazo móvil al finalizar el arco de movimiento (Fig. 53).

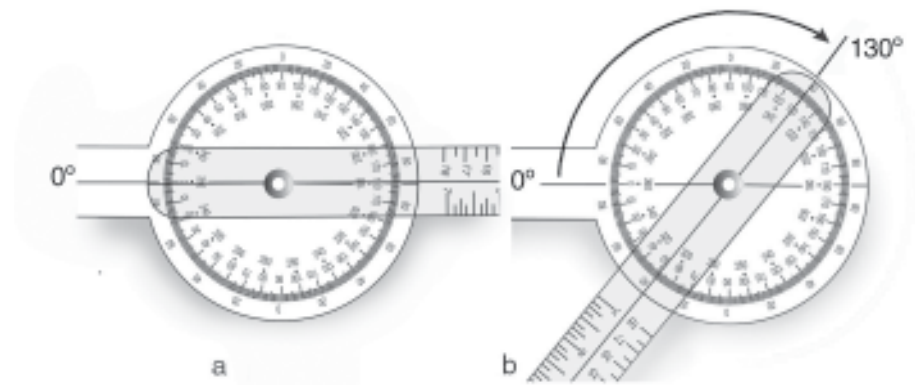


Fig. 53: Lectura de la medición con goniómetro en 0° : a) goniómetro en posición 0; b) la lectura se realiza al finalizar el arco de movimiento sobre la escala que parte de 0° (generalmente de color negro), es decir, en este caso, la medición es: 0-130°.

En el caso de que el goniómetro inicialmente se coloque en 90° , la lectura debe hacerse con extrapolación a la escala externa del goniómetro que, por lo general, es de color rojo (Fig. 54).

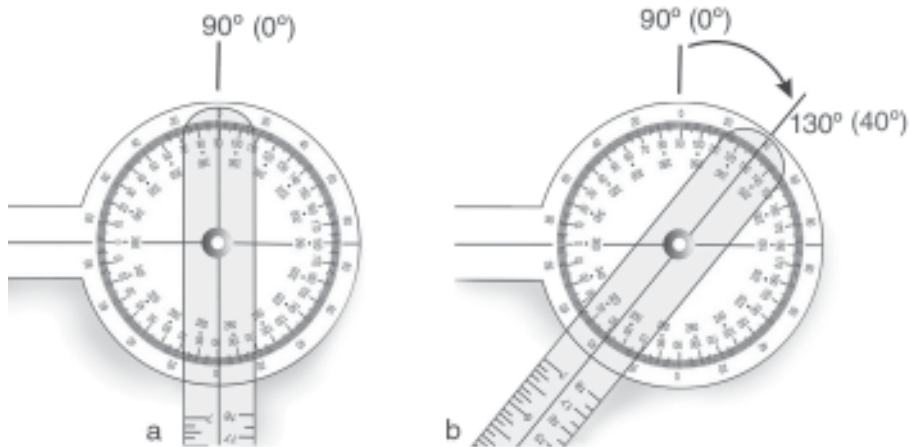


Fig. 54: Lectura de la medición con goniómetro en 90° : a) goniómetro en posición 90° ; b) la lectura sobre la escala que parte de 0° (generalmente en color negro) indica 130° , valor que debe extrapolarse a la escala más externa (generalmente de color rojo), dividida de 10 en 10, donde a 90° de la escala principal le corresponde 0° , y a 130° , le corresponde 40° , es decir que el resultado final de la medición es: $0-40^\circ$.

Cuando la articulación no pueda ser colocada en 0° , se buscará la posición más cercana a 0° . La lectura de la medición se realiza desde este punto hasta el punto final del arco de movimiento articular. Este es el llamado *rango útil*. Cuando la medición comienza en 0° , el rango útil es igual al arco de movimiento. Para conocer el valor del rango útil, se debe restar el valor en grados registrado en el punto de inicio de la medición, del valor en grados registrado en el punto final (Fig. 55).

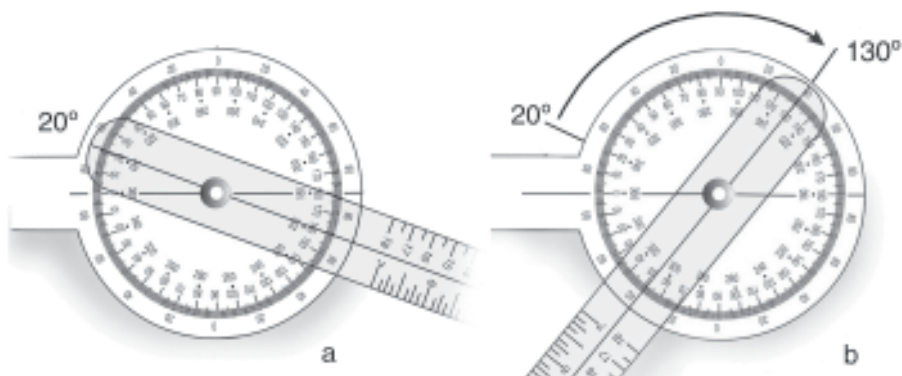


Fig. 55: Rango útil de movimiento: a) la medición comienza en 20° en lugar de 0° ; b) el punto final del arco de movimiento corresponde a 130° ($20^\circ-130^\circ$). El rango útil surgirá de la diferencia entre estos dos valores ($130^\circ-20^\circ=110^\circ$). En este caso, el rango útil es de 110° .

El rango útil se calcula por extrapolación cuando el goniómetro se coloca en 90° (Fig. 56).

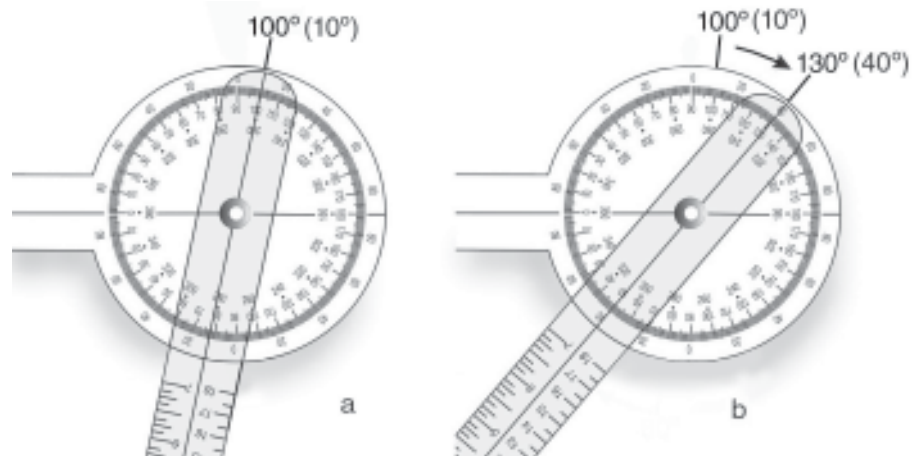


Fig. 56: Rango útil con goniómetro en 90° : a) la medición comienza con el goniómetro en 100° (extrapolación a escala roja externa: 10°), y b) finaliza en 130° (extrapolación 40°). El rango útil surgirá de la diferencia entre los valores de extrapolación ($40^\circ - 10^\circ = 30^\circ$). En este caso, el rango útil es de 30° .

10.8. Registro de la medición

El registro de la medición debe incluir: nombre, edad y sexo del examinado, así como la fecha, el nombre del examinador y el tipo de goniómetro utilizado.

El movimiento se registra como el máximo de grados que se mueve una articulación en un eje de un determinado plano del espacio a partir de la posición 0° (Fig. 57 a), o bien, como el rango útil de movilidad cuando la medición no comienza en 0° (Fig. 57 b).

Existen tres formas de registrar por escrito las mediciones: tablas numéricas, cartas pictóricas y registros mixtos.

CADERA DERECHA		
Movimiento	Arco de movimiento	Rango Útil
Flexión	0/120°	120°
Extensión	0/20°	20°
Abducción	0/40°	40°
Aducción	0/20°	20°
Rotación externa	0/30°	30°
Rotación interna	0/30°	30°

a

CADERA DERECHA		
Movimiento	Arco de movimiento	Rango Útil
Flexión	10/100°	90° (100°-10°)
Extensión	-10°	0°
Abducción	10/30°	20° (30°-10°)
Aducción	-10°	0°
Rotación externa	10/30°	20° (30°-10°)
Rotación interna	-10°	0°

b

Fig. 57: Evaluación goniométrica de la cadera derecha: a) a partir de la posición 0° (nótese que cuando la medición comienza en 0 el rango útil es igual al arco de movimiento), y b) a partir de 10° de flexión, 10° de abducción y 10° de rotación externa (en este caso la extensión, aducción y rotación interna están fijas en -10° y su rango útil es 0°).

10.8.1. Tablas numéricas

Las tablas numéricas son registros escritos donde la información se encuentra tabulada en forma numérica y hace referencia a los grados de movimiento para cada una de las articulaciones (Fig. 58).

Nombre:			GONIOMETRO TIPO			
Fecha de nacimiento:						
Sexo:						
IZQUIERDA			CADERA	DERECHA		
Fecha	Fecha	Fecha		Fecha	Fecha	Fecha
			Flexión			
			Extensión			
			Abducción			
			Aducción			
			Rotación externa			
			Rotación interna			
Firma	Firma	Firma	EXAMINADOR	Firma	Firma	Firma
Comentarios:						

Fig. 58: Tabla numérica para registro del arco de movimiento de la cadera.

10.8.2. Cartas pictóricas

Las cartas pictóricas son gráficos que representan en figuras humanas el arco de movimiento de las distintas articulaciones del cuerpo (Fig. 59).

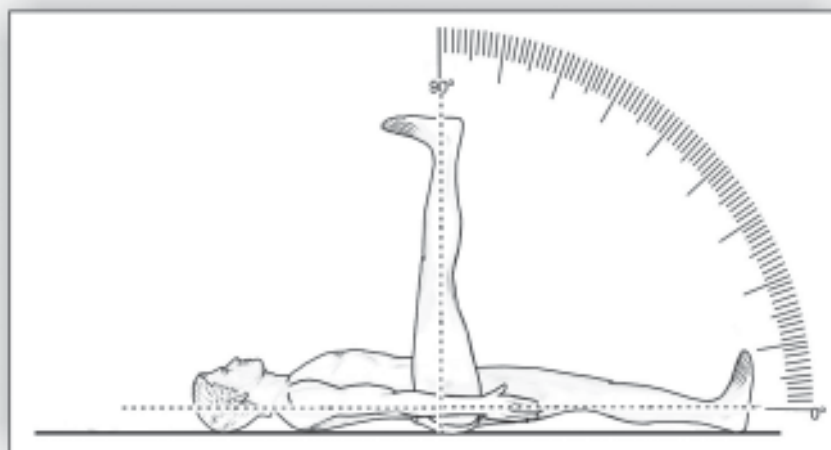


Fig. 59: Carta pictórica para registro del arco de movimiento de la flexión de cadera.

10.8.3. Registros mixtos

Los registros mixtos combinan las tablas numéricas con las cartas pictóricas (Fig. 60).




Fig. 60: Registro mixto para la evaluación del arco de movimiento de la cadera.

10.9. Comparación con valores normales

Una vez realizada la lectura y el registro de la medición, debe procederse a la comparación con los valores normales. Existen tres formas de comparación, a saber:

10.9.1. Comparación del valor obtenido en la medición con el miembro contralateral sano

Siempre que sea posible, debe compararse el arco de movimiento de la extremidad afectada con el del lado opuesto sano. En general, salvo presencia de patología, en individuos sanos, la movilidad articular es equivalente en extremidades contralaterales y, si existen diferencias, suelen no ser significativas (Fig. 61).

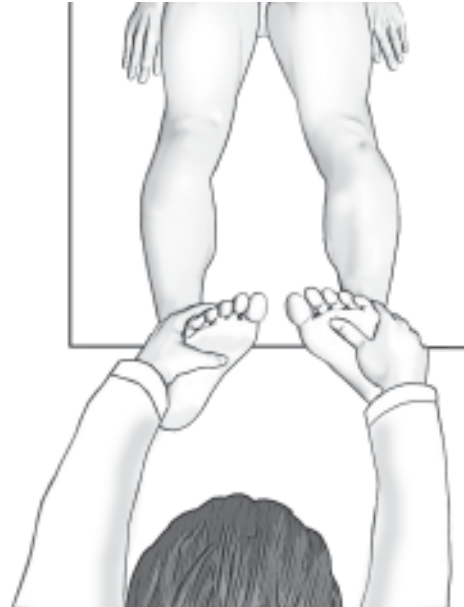


Fig. 61: Examen comparativo de la rotación interna de ambas caderas.

10.9.2. Comparación del valor obtenido en la medición con tablas de sujetos de similar edad y sexo

Quando no se puede realizar la comparación del valor obtenido con el del miembro opuesto, como sucede por ejemplo en el caso de espasticidad o amputación, se recurre a la utilización de tablas por sexo y edad (Fig. 62). En general, los resultados de estas tablas difieren entre los distintos autores, y se hace muy difícil establecer valores normales, debido a la gran biodiversidad de las razas humanas. En esta obra, se toman como valores normales los descritos por la Asociación para el Estudio de la Osteosíntesis (AO) y la Academia Americana de Cirujanos Ortopédicos (AAOS) que pueden o no coincidir entre ellos.

EVALUACIÓN: Arco de movimiento del tobillo				
Sexo masculino				
EDAD				
	20/29 años	30/39 años	40/54 años	61/69 años
Extensión	12 +/-4	12 +/-4	12 +/-4	8 +/-4
Flexión	55 +/-3	54 +/-6	52 +/-7	46 +/-7

Fig. 62: Ejemplo de tabla de arco de movimiento del tobillo para comparar sujetos de similar edad y sexo.

10.10. Comparación con baremos

Un baremo es un conjunto de tablas establecidas convencionalmente que se utiliza para cuantificar las secuelas incapacitantes ocasionadas por infortunios laborales o no laborales.

La confección de las tablas de los baremos se ha basado en el consenso de los autores más que en evidencia científica.

Existe una innumerable cantidad de baremos nacionales e internacionales. En la República Argentina, en el Sistema de Riesgos del Trabajo, se utiliza la Tabla de Evaluación de Incapacidades Laborales del Decreto N.º 659/96 en correspondencia con la Ley N.º 24557 (Ley de Riesgos del Trabajo).

El baremo del Decreto N.º 659/96 presenta dos tipos de tablas para evaluar goniométricamente el sistema osteoarticular: las tablas para evaluar la limitación funcional y las tablas para evaluar anquilosis.

10.10.1. Tablas para evaluar la limitación funcional

Hacen referencia al arco de movimiento de cada una de las articulaciones (Fig. 63). Se utilizan para evaluar la disminución de movilidad de una articulación. El 0% de incapacidad le corresponde al valor máximo

LIMITACIÓN FUNCIONAL:				
Desde 0° hasta:	Columna Cervical			
	Extensión	Rotación	Inclinación	Flexión
0°	4°	2°	4°	4°
10°	2°	2°	3°	3°
20°	1°	1°	1°	1°
30°	0°	1°	0°	0°
40° a 70°			0°	

Los porcentajes de limitación se suman aritméticamente cuando son varios los movimientos efectuados

Fig. 63: Baremo de la Tabla de Evaluación de Incapacidades Laborales (Dec. N.º 659/96) para la limitación funcional de la columna cervical. El máximo porcentaje de incapacidad le corresponde a la movilidad de 0°. El 0% de incapacidad le corresponde a la máxima movilidad establecida como normal. Nótese sin embargo, un error en la rotación de columna donde no figura el 0% y se repite el 1% de incapacidad. Nótese, además, la leyenda al pie de la tabla que establece que la incapacidad total por limitación funcional es igual a la suma aritmética de los porcentajes de cada movimiento.

que se ha convenido del arco de movimiento de una articulación y que puede o no coincidir con el máximo valor fisiológico de su arco de movimiento. El máximo valor de incapacidad le corresponde a 0° de movimiento (ausencia de movimiento). Por lo tanto, cuanto mayor sea la movilidad de una articulación, menor será la incapacidad que le corresponda y viceversa.

10.10.2. Tablas para evaluar anquilosis

Hacen referencia al ángulo en el cual la articulación anquilosada se encuentra en el espacio. Se utilizan para evaluar la ausencia de movilidad de una articulación ya sea por anquilosis o por artrodesis.

No presentan 0% de incapacidad, ya que todas las anquilosis son patológicas y producen incapacidad. El mínimo de incapacidad le debe corresponder a la posición funcional y no a la posición neutra de la articulación. Por lo tanto, cuanto más cerca de la posición funcional esté fijada una articulación, menor será la incapacidad que le corresponda y viceversa (Fig. 64).

ANQUILOSIS:				
Anquilosis en Columna Cervical				
	Rotación	Inclinación	Flexión	Extensión
0°	20°	20°	20°	20°
10°	27°	25°	27°	27°
20°	33°	30°	33°	33°
30°	40°	35°	40°	40°
40°		40°		

El porcentaje total por anquilosis es el que corresponde a la mayor cifra por tal afección los resultados parciales no se suman

Fig. 64: Baremo de la Tabla de Evaluación de Incapacidades Laborales (Dec. N.º 659/96) para la columna cervical. Nótese que no existe el 0% de incapacidad. El menor grado de incapacidad le corresponde a la posición funcional de la columna (0°). Nótese, además, la leyenda al pie de la tabla que establece que la incapacidad por anquilosis total de una articulación no es la suma aritmética de todos los porcentajes, sino el de mayor valor.

11. Goniometría del raquis cervical

La columna cervical se extiende desde la articulación occipitoatloidea hasta la articulación entre la séptima vértebra cervical y la primera vértebra torácica. Está constituida por siete vértebras, desde la primera hasta la séptima vértebra cervical (Fig. 65).

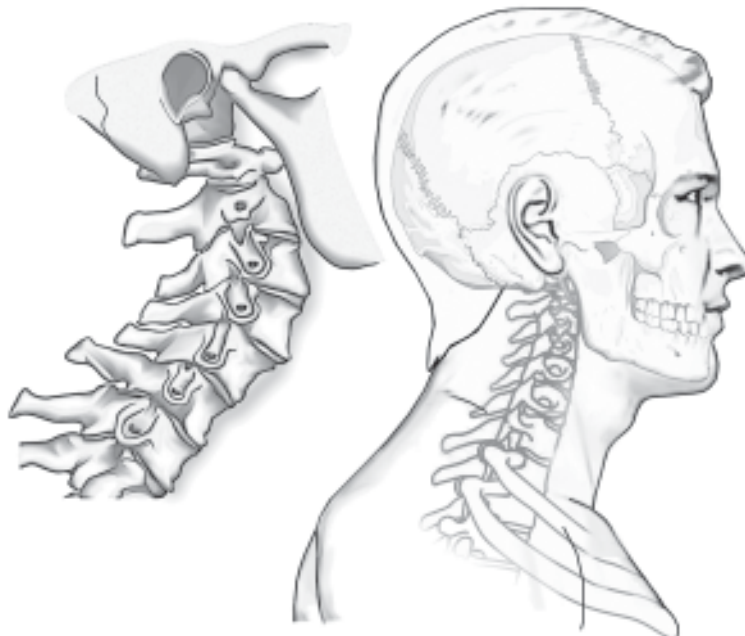


Fig. 65: Columna cervical.

Los movimientos de la columna cervical son: en el plano sagital, flexión y extensión; en el plano frontal, inclinación lateral derecha e izquierda, y en el plano vertical, rotación derecha e izquierda.

La movilidad de la columna cervical es muy peculiar, ya que los movimientos que se producen en el mismo plano pero con sentido inverso, tienen aproximadamente la misma amplitud en el individuo sano. Es decir que en condiciones fisiológicas, la flexión es muy similar a la extensión, al igual que, la inclinación lateral derecha lo es de la inclinación lateral izquierda; idéntica similitud se halla en la rotación derecha respecto de la rotación izquierda.

El examen goniométrico de la columna cervical debe realizarse con el paciente sentado a fin de estabilizar la pelvis y la columna dorsolumbar y prevenir la aparición de mareos, síncope o caídas por cuadros vertiginosos (Fig. 66).

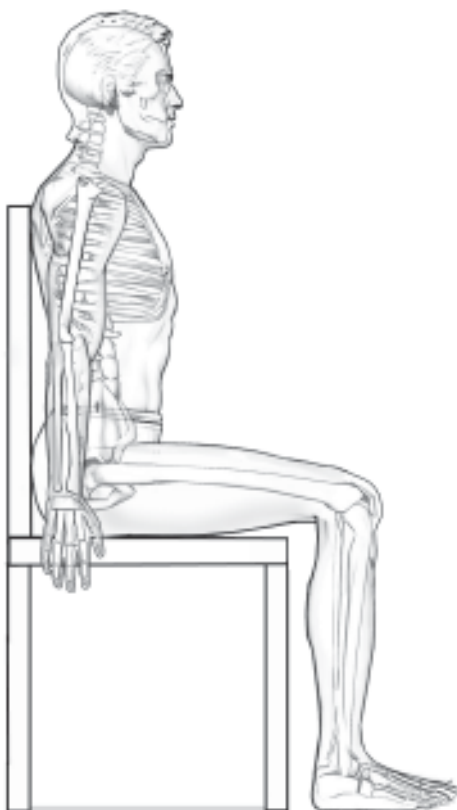


Fig. 66: El examen de la columna cervical debe realizarse con el paciente en posición sentado.

La medición de los movimientos de la columna cervical, clásicamente, se realiza con el goniómetro universal de dos ramas o brazos. Sin embargo, debido a las dificultades que se observan para la determinación de los reparos anatómicos y para la correcta alineación del goniómetro, la tendencia actual es utilizar inclinómetros.

11.1. Flexión-extensión

Posición: paciente sentado, por lo tanto, con la pelvis estabilizada y con la columna dorsolumbar apoyada contra el respaldo de la silla (Fig. 67).

Alineación del goniómetro:

Posición 0 con goniómetro en 90° .

Eje: colocado sobre el conducto auditivo externo.

Brazo fijo: alineado con la línea media vertical de la cabeza tomando como reparo el vértex.

Brazo móvil: toma como reparo las fosas nasales.

Movimiento: se ejecutan la flexión y la extensión cervical. El brazo móvil acompaña el movimiento.

Registro: se registra el ángulo formado entre la posición 0 y las posiciones finales de flexión y extensión.

Valores normales:

Flexión: $0-35^\circ/45^\circ$ (AO), $0-45^\circ$ (AAOS).

Extensión: $0-35^\circ/45^\circ$ (AO), $0-45^\circ$ (AAOS).

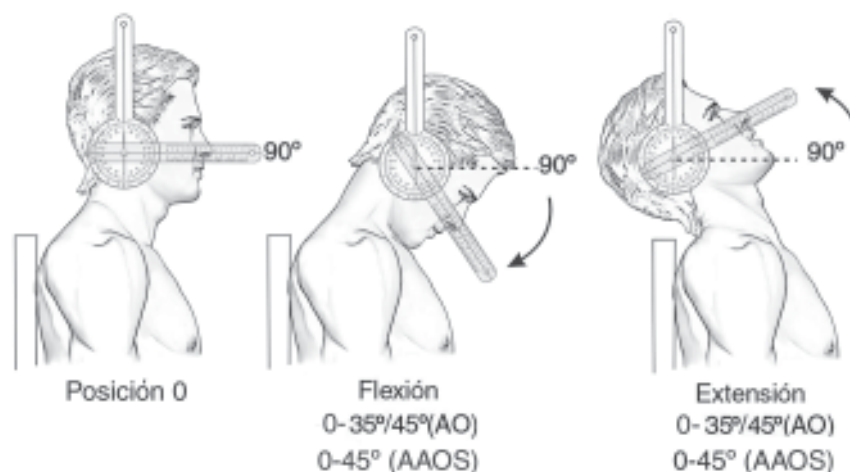


Fig. 67: Flexión-extensión cervical a partir de la posición 0 (paciente sentado).

11.2. Inclinación lateral derecha e izquierda

Posición: paciente sentado, por lo tanto, con la pelvis estabilizada y con la columna dorsolumbar apoyada contra el respaldo de la silla (Fig. 68).

Alineación del goniómetro:

Posición 0 con goniómetro en 0° .

Eje: colocado sobre la apófisis espinosa de C7 (vértebra prominente).

Brazo fijo: alineado con la línea media vertical formada por las apófisis espinosas dorsales.

Brazo móvil: alineado con la línea media de la cabeza tomando como reparo el punto medio de la protuberancia occipital externa y el vértex.

Movimiento: se realiza la inclinación lateral derecha e izquierda. El brazo móvil acompaña el movimiento.

Registro: se registra el ángulo formado entre la posición 0 y las posiciones finales de inclinación lateral derecha e izquierda.

Valores normales:

Inclinación lateral derecha e izquierda: 0-45° (AO) y 0-45° (AAOS).

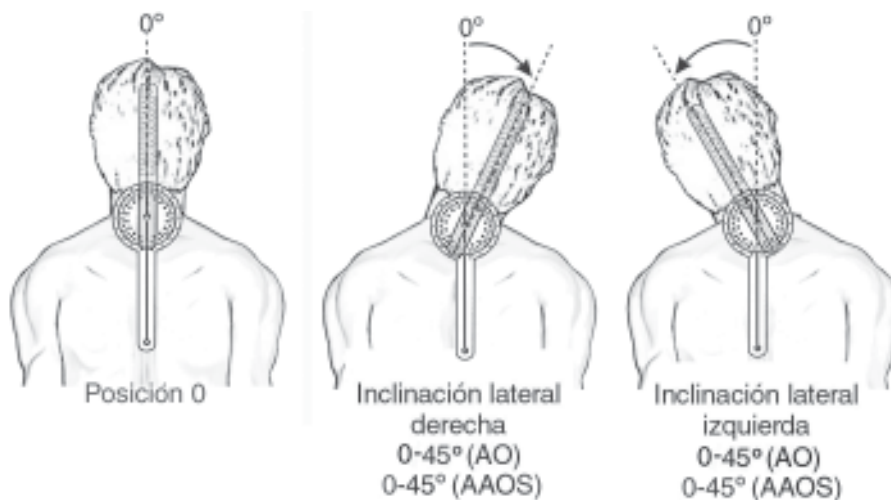


Fig. 68: Inclinación lateral derecha e izquierda a partir de la posición 0 (paciente sentado).

11.3. Rotación derecha e izquierda

Posición: paciente sentado, por lo tanto, con la pelvis estabilizada y con la columna dorsolumbar apoyada contra el respaldo de la silla (Fig. 69).

Alineación del goniómetro:

Posición 0 con goniómetro en 90°.

Eje: colocado sobre el vértex.

Brazo fijo: alineado con la línea biacromial.

Brazo móvil: alineado con la punta de la nariz.

Movimiento: se efectúan la rotación derecha e izquierda. El brazo móvil acompaña el movimiento.

Registro: se registra el ángulo formado entre la posición 0 y las posiciones finales de rotación derecha e izquierda.

Valores normales:

Rotación derecha e izquierda: 0-60°/80° (AO), 0-60° (AAOS).

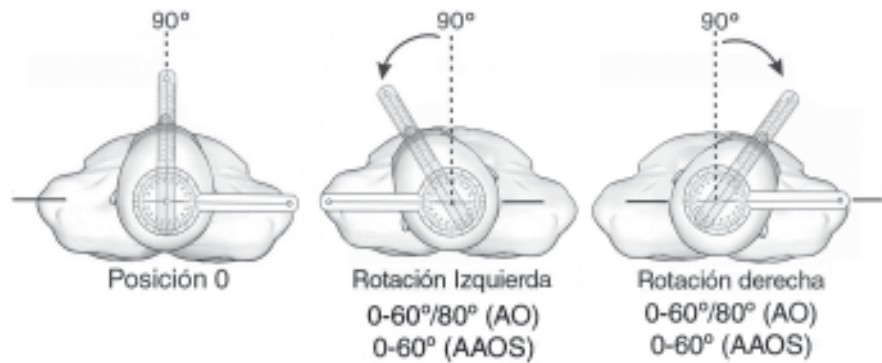
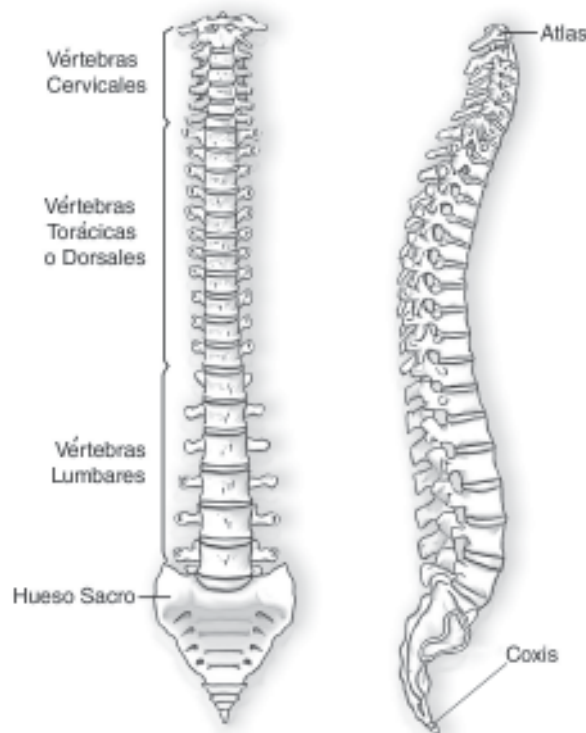


Fig. 69: Rotación cervical izquierda y derecha a partir de la posición 0 (paciente sentado).

12. Goniometría del raquis dorsolumbar

La columna dorsal se extiende desde la primera vértebra torácica hasta la articulación entre la duodécima vértebra dorsal y la primera vértebra lumbar. La columna lumbar se extiende desde la primera vértebra lumbar hasta la articulación entre la quinta vértebra lumbar y la primera vértebra sacra. La columna sacra se extiende desde la primera vértebra



sacra hasta la articulación entre la quinta vértebra sacra y la primera vértebra coccígea. Las vértebras sacras y las vértebras coccígeas no tienen movimiento, debido a que se hallan unidas entre sí formando el hueso sacro y el hueso coccígeo respectivamente (Fig. 70).

Fig. 70: Raquis.

El raquis dorsolumbar presenta movimientos de flexión y extensión en el plano sagital, inclinación lateral derecha e izquierda en el plano frontal y rotación derecha e izquierda en el plano transversal.

La movilidad del raquis dorsal es la resultante de la sumatoria de todos los movimientos que se producen a nivel de las pequeñas articulaciones de las vértebras dorsales. La flexión lumbosacra se produce fundamentalmente a nivel de la articulación entre las vértebras L5 y S1 (charnela lumbosacra), mientras que el resto de los movimientos lumbares se produce entre L1 y L4.

Cuando se examine el raquis dorsolumbar con el paciente parado, la discrepancia de longitud de miembros inferiores deberá compensarse con un realce de manera de nivelar ambas espinas ilíacas anterosuperiores y corregir la actitud escoliótica (Fig. 71).

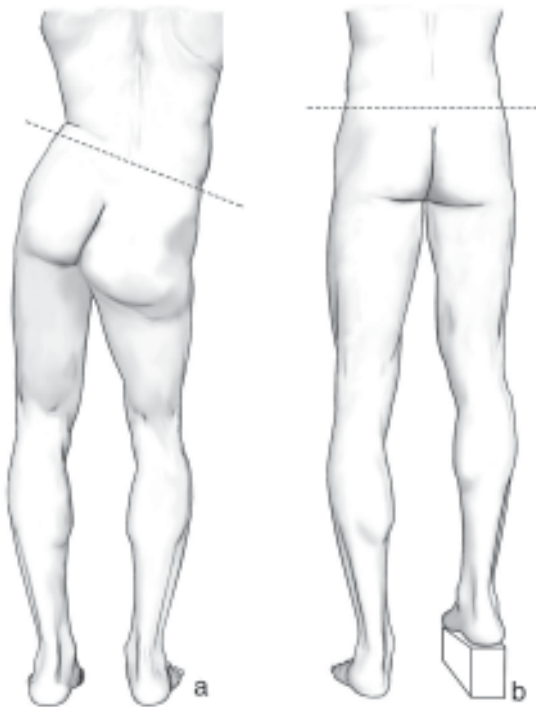


Fig. 71: Actitud escoliótica por discrepancia de longitud de miembros inferiores: a) acortamiento del miembro inferior derecho con infradesnivel de la espina ilíaca anterosuperior derecha y actitud escoliótica compensatoria; b) compensación del acortamiento del miembro inferior derecho con un realce hasta nivelar ambas espinas ilíacas anterosuperiores y corregir la actitud escoliótica.

12.1. Flexión-extensión

Se observan notorias dificultades para la identificación de reparos óseos y para la alineación del goniómetro de dos ramas en la medición de la flexión y la extensión de la columna dorsolumbar. Además, la go-

niometría se dificulta porque a la flexión lumbosacra se le suma la flexión de la cadera, que debe ser eliminada de alguna manera para que la medición sea válida. Por ello, en esta obra, se describe la utilización del inclinómetro de fluido en lugar del goniómetro universal.

Posición: paciente de pie, espinas ilíacas anterosuperiores niveladas en la misma línea horizontal que, a su vez, es perpendicular al piso (Fig. 72).

Alineación de los inclinómetros:

Inclinómetro cefálico: se coloca nivelado en 0° sobre la apófisis espinosa de C7 (vértebra prominente).

Inclinómetro caudal: se coloca nivelado en 0° sobre la apófisis espinosa de S1.

Movimiento: se practican la flexión y la extensión del raquis dorsolumbar manteniendo los inclinómetros sobre su reparo óseo.

Registro: al finalizar cada uno de los movimientos, se registra la medición de cada inclinómetro, y se calcula la diferencia que corresponde al arco de movimiento del raquis comprendido entre el inclinómetro cefálico y el caudal. Al restar la medición del inclinómetro cefálico de la del caudal, se elimina la movilidad de la cadera.

Valores normales:

Flexión: $0-80^\circ$ (AAOS). Para medir la flexión, la escuela AO utiliza el método de Schober que expresa la movilidad en cm.

Extensión: $0-30^\circ$ (AO) y $0-30^\circ$ (AAOS).

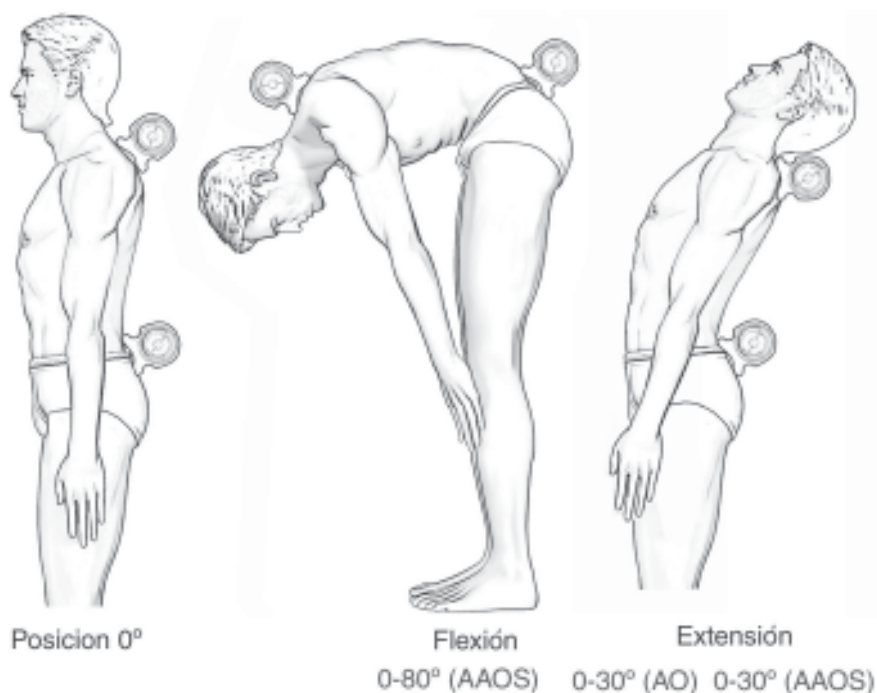


Fig. 72: Flexión-extensión dorsolumbar a partir de la posición 0.

12.2. Inclínación lateral derecha e izquierda

Posición: paciente de pie con las espinas ilíacas anterosuperiores niveladas en la misma línea horizontal que, a su vez, es perpendicular al piso (Fig. 73).

Alineación del goniómetro:

Posición 0 con goniómetro en 0°.

Eje: colocado sobre la apófisis espinosa de S1.

Brazo fijo: alineado con la línea media vertical formada por las apófisis espinosas sacras.

Brazo móvil: alineado con la línea media vertical formada por las apófisis espinosas dorsolumbares tomando como reparo la apófisis espinosa de C7 (vértebra prominente).

Movimiento: se procede a efectuar la inclinación lateral derecha e izquierda. El brazo móvil acompaña el movimiento.

Registro: se registra el ángulo formado entre la posición 0 y las posiciones finales de inclinación lateral derecha e izquierda.

Valores normales:

Inclinación lateral derecha e izquierda: 0-30°/40° (AO) y 0-35° (AAOS).

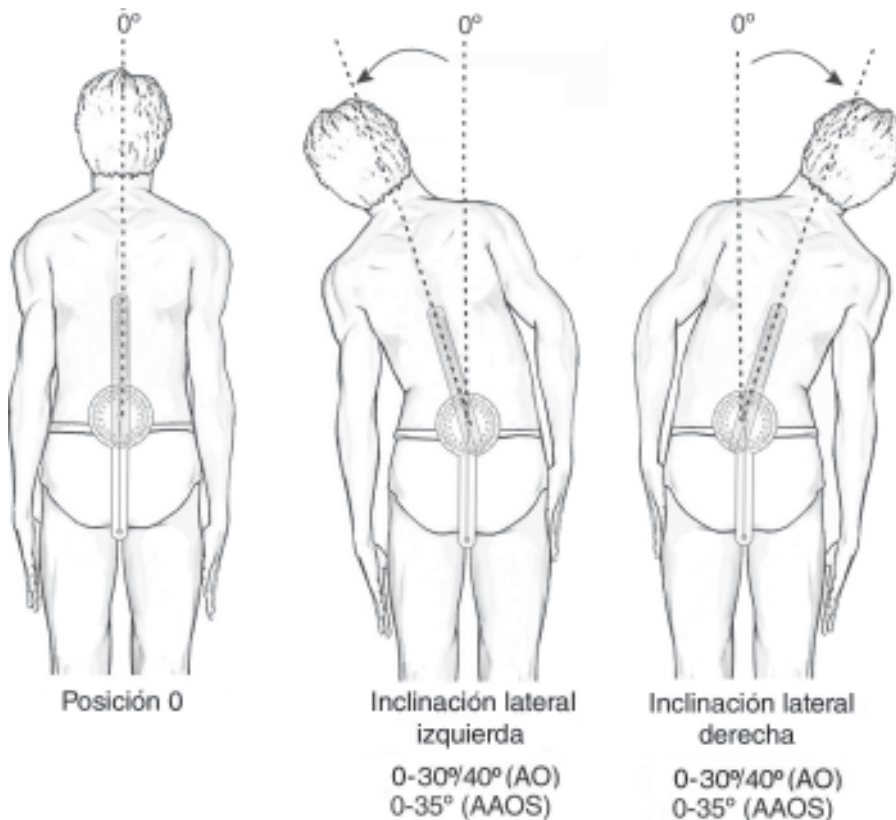


Fig. 73: Inclínación dorsolumbar derecha e izquierda.

12.3. Rotación derecha e izquierda

Posición: paciente sentado en una banqueta sin respaldo, por lo tanto, con la pelvis estabilizada y con la columna dorsolumbar libre para poder rotar (Fig. 74).

Alineación del goniómetro:

Posición 0 con goniómetro en 0°.

Eje: colocado sobre el vértex.

Brazo fijo: alineado con la línea que une ambas espinas ilíacas anterosuperiores.

Brazo móvil: alineado con la línea biacromial.

Movimiento: se realiza la rotación derecha e izquierda. El brazo móvil acompaña el movimiento.

Registro: se registra el ángulo formado entre la posición 0 y las posiciones finales de rotación derecha e izquierda.

Valores normales:

Rotación derecha e izquierda: 0-30° (AO), 0-45° (AAOS).

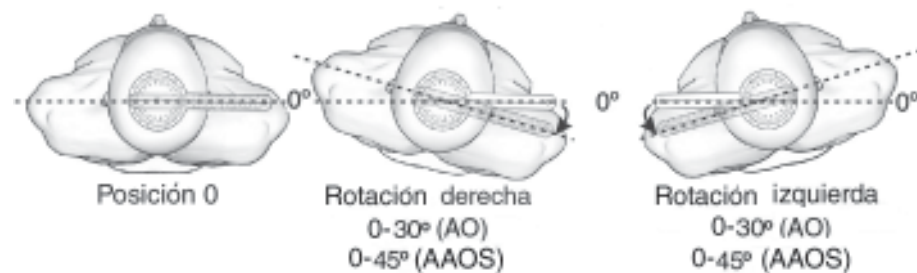

Fig. 74: Rotación dorsolumbar derecha e izquierda.

13. Goniometría de los miembros superiores

En los miembros superiores se evalúan las siguientes articulaciones:

13.1. Articulación glenohumeral (enartrosis)

Presenta movimientos de abducción-aducción, flexión-extensión y rotación interna-externa (Fig. 75).

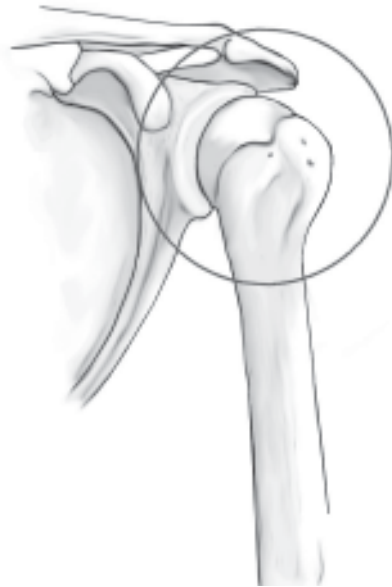


Fig. 75: Articulación glenohumeral.

13.2. Articulación del codo (troclear artrosis humerocubital y condiloartrosis humerorradial)

Presenta movimientos de flexión-extensión y pronación-supinación (Fig. 76).

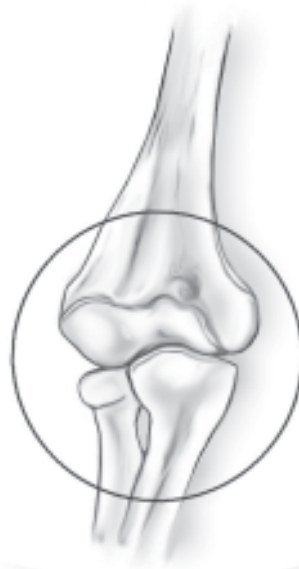

Fig. 76: Articulación del codo.

13.3. Articulación de la muñeca (condiloartrosis radiocarpiana)

Presenta movimientos de flexión-extensión y desviación radial-cubital (Fig. 77).

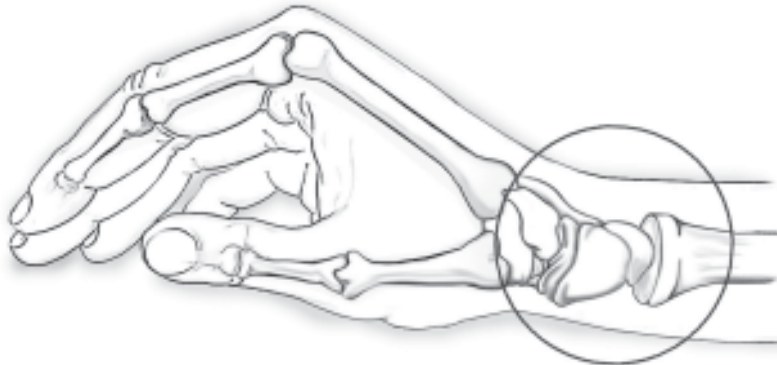


Fig. 77: Articulación de la muñeca.

13.4. Articulaciones del pulgar

Las articulaciones del pulgar son: la trapeciometacarpiana (encaje recíproco), la metacarpofalángica (condiloartrosis) y la interfalángica (troclearartrosis). (Fig. 78).

La articulación trapeciometacarpiana presenta movimientos de abducción, flexión-extensión y oposición. La flexión-extensión trapeciome-

tacarpiana no se explora de rutina. La articulación metacarpofalángica solo tiene movimiento de flexión en tanto que la articulación interfalángica tiene movimientos de flexión-extensión.

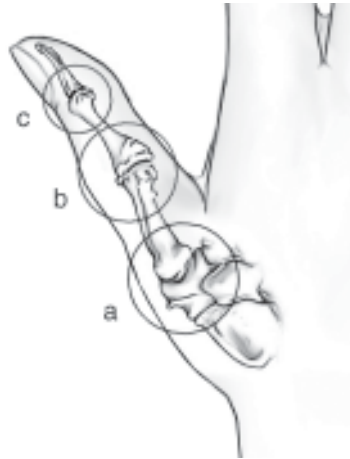


Fig. 78: Articulaciones del pulgar: a) carpometacarpiana; b) metacarpofalángica, y c) interfalángica.

13.5. Articulaciones de los dedos de la mano

Las articulaciones de los dedos de la mano son: la articulación metacarpofalángica (condiloartrosis) y las articulaciones interfalángica proximal y distal (troclearartrosis). (Fig. 79).

La articulación metacarpofalángica presenta movimientos de flexión-extensión y abducción-aducción, este último movimiento no se explora de rutina. Las articulaciones interfalángicas proximal y distal únicamente presentan movimientos de flexión.

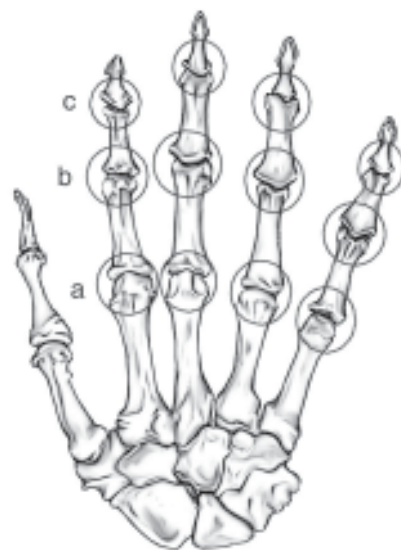


Fig. 79: Articulaciones de los dedos de la mano: a) metacarpofalángica; b) interfalángica proximal, y c) interfalángica distal.

14. Goniometría de la articulación escapulohumeral

14.1. Abducción-aducción

Posición: paciente en decúbito dorsal; escápula estabilizada contra la camilla; hombro en posición 0; codo en posición 0; antebrazo en pronosupinación 0; muñeca en posición 0. (Fig. 80).

Alineación del goniómetro:

Goniómetro universal en 0°.

Eje: colocado sobre el acromion que corresponde a la proyección del punto central de la cabeza humeral.

Brazo fijo: alineado con la línea medioaxilar, paralelo al esternón.

Brazo móvil: alineado con la línea media longitudinal del húmero tomando como reparo óseo el epicóndilo y superpuesto sobre el brazo fijo.

Movimiento: se procede a efectuar la abducción y la aducción anterior (el miembro superior se acerca a la línea media por delante del tórax). El brazo móvil del goniómetro acompaña el movimiento.

Registro: se registra el ángulo formado entre la posición 0 y la posición final de abducción y aducción.

Valores normales:

Abducción: 0-160°/180° (AO) y 0-180° (AAOS)

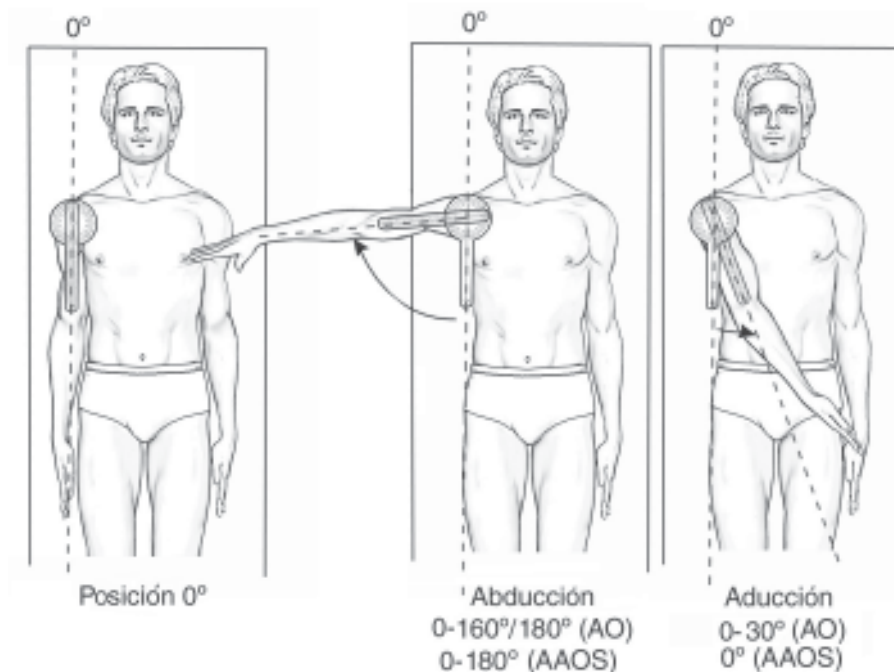


Fig. 80: Abducción y aducción de la articulación escapulohumeral derecha a partir de la posición 0 (nótese que el paciente se encuentra en decúbito dorsal).

Aducción: 0-30° (AO) y 0° (AAOS).

Dado que la aducción pura es 0 porque el miembro superior choca contra el tronco, lo que habitualmente se mide es la aducción anterior en la cual existe un importante componente de flexión.

14.2. Flexión

Posición: paciente en decúbito dorsal; escápula estabilizada contra la camilla; hombro en posición 0; codo en posición 0; antebrazo en pronosupinación 0; muñeca en posición 0. (Fig. 81).

Alineación del goniómetro:

Goniómetro universal en 0°.

Eje: colocado sobre el acromion que corresponde a la proyección del punto central de la cabeza humeral.

Brazo fijo: alineado con la línea medioaxilar.

Brazo móvil: alineado con la línea media longitudinal del húmero tomando como reparo óseo el epicóndilo y superpuesto sobre el brazo fijo.

Movimiento: se practica la flexión. El brazo móvil del goniómetro acompaña el movimiento.

Registro: se registra el ángulo formado entre la posición 0 y la posición final de flexión.

Valores normales:

Flexión: 0-150°/170° (AO) y 0-180° (AAOS).

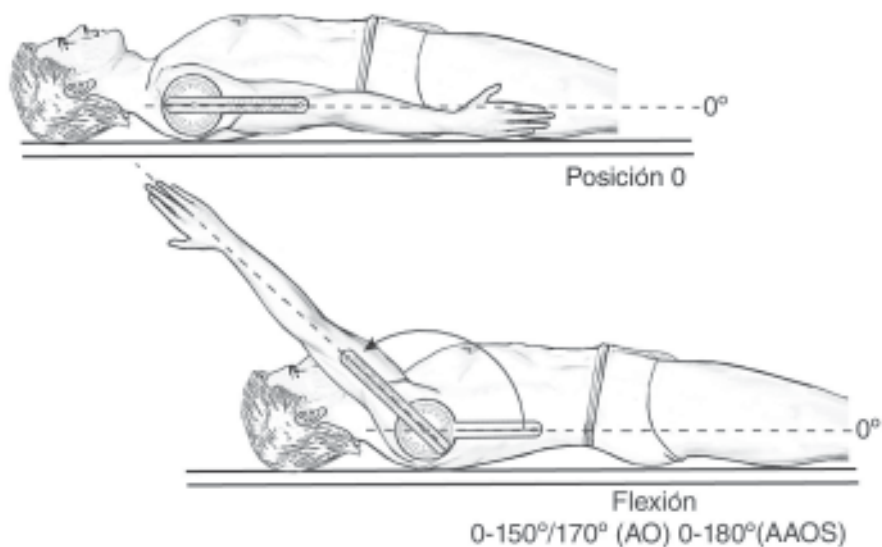


Fig. 81: Flexión de articulación escapulo-humeral derecha a partir de la posición 0 (paciente en decúbito dorsal).

14.3. Extensión

Posición: paciente en decúbito ventral; escápula estabilizada con la mano del examinador; hombro en posición 0; brazo estabilizado en la camilla con una almohada por debajo; codo en posición 0; antebrazo en pronosupinación 0; muñeca en posición 0. (Fig. 82).

Alineación del goniómetro:

Goniómetro universal en 0°.

Eje: colocado sobre el acromion que corresponde a la proyección del punto central de la cabeza humeral.

Brazo fijo: alineado con la línea medioaxilar.

Brazo móvil: alineado con la línea media longitudinal del húmero tomando como reparo óseo el epicóndilo y superpuesto sobre el brazo fijo.

Movimiento: se realiza la extensión. El brazo móvil del goniómetro acompaña el movimiento.

Registro: se registra el ángulo formado entre la posición 0 y la posición final de extensión.

Valores normales:

Extensión: 0-40° (AO) y 0-60° (AAOS).

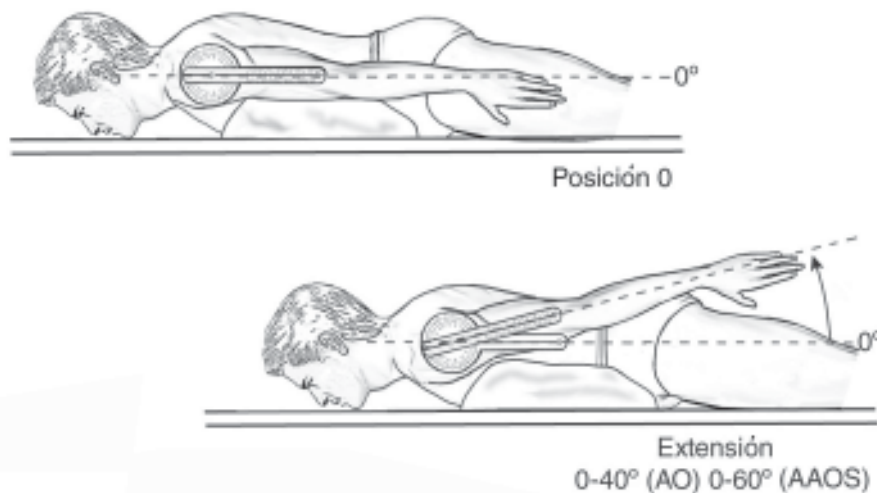


Fig. 82: Extensión de la articulación escapulotorácica izquierda a partir de la posición 0 (paciente en decúbito ventral).

14.4. Rotación externa-interna

Posición: paciente en decúbito dorsal; hombro en 90° de abducción con el brazo estabilizado en la camilla con una almohada por debajo;

codo por fuera de la camilla en 90° de flexión; antebrazo y muñeca en posición 0. (Fig. 83).

Alineación del goniómetro:

Goniómetro universal en 0°.

Eje: colocado sobre el acromion que corresponde a la proyección del punto central de la cabeza humeral.

Brazo fijo: alineado con la vertical perpendicular al suelo.

Brazo móvil: alineado con la línea media longitudinal del cúbito tomando como reparo óseo la apófisis estiloides del cúbito y superpuesto sobre el brazo fijo.

Movimiento: se efectúan la rotación externa (hacia atrás) y la rotación interna (hacia delante). El brazo móvil del goniómetro acompaña el movimiento.

Registro: se registra el ángulo formado entre la posición 0 y la posición final de rotación externa e interna.

Valores normales:

Rotación externa: 0-70° (AO) y 0-90° (AAOS).

Rotación interna: 0-70° (AO) y 0-70° (AAOS).

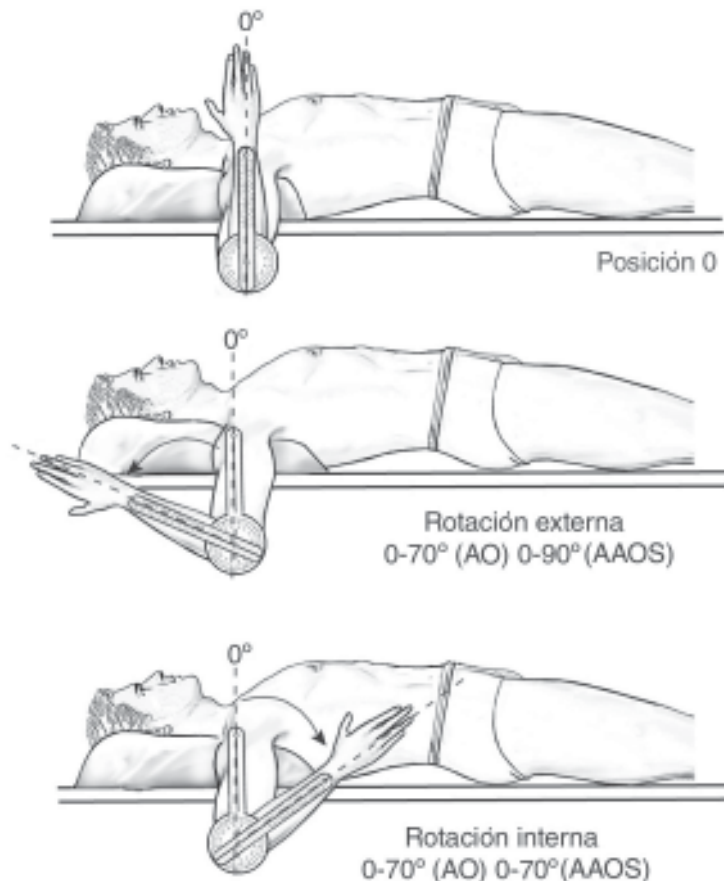


Fig. 83: Rotación externa e interna de la articulación escapulo-humeral derecha a partir de la posición 0 (paciente en decúbito dorsal).

15. Goniometría del codo

15.1. Flexión-extensión

Posición: paciente en decúbito dorsal con el brazo apoyado sobre una almohada; miembro superior en posición 0. (Fig. 84).

Alineación del goniómetro:

Goniómetro universal en 0°.

Eje: colocado sobre la proyección del hueso piramidal (borde cubital de la muñeca, ligeramente por delante de la apófisis estiloides cubital).

Brazo fijo: alineado con la línea media longitudinal del cúbito.

Brazo móvil: alineado con la línea media longitudinal del quinto metacarpiano.

Movimiento: se procede a efectuar la flexión y la extensión del codo. El brazo móvil del goniómetro acompaña el movimiento. Se debe tener en cuenta que en sujetos normales la extensión activa del codo es 0°. En algunas personas laxas, la extensión pasiva puede llegar hasta 10°.

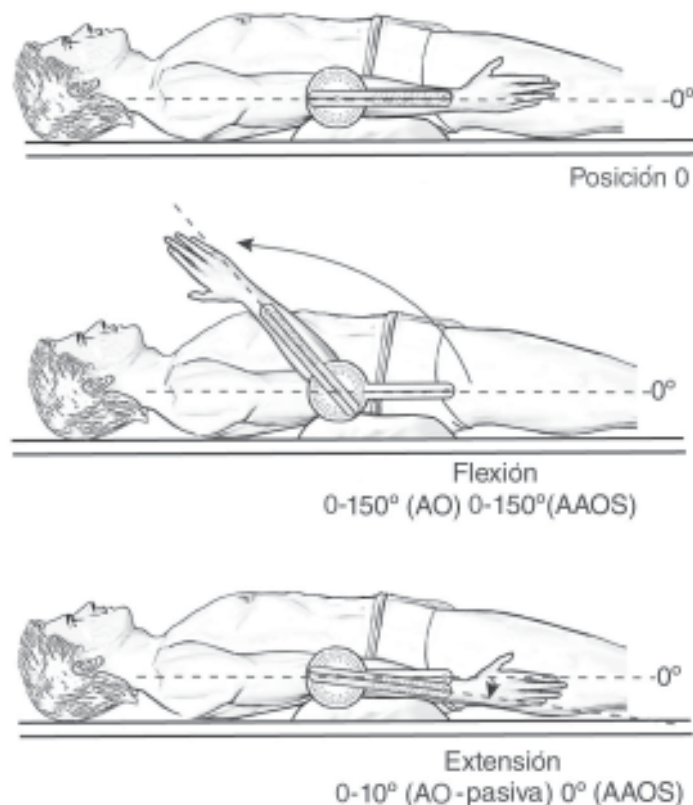


Fig. 84: Flexión-extensión del codo derecho a partir de la posición 0 (paciente en decúbito dorsal).

Registro: se registra el ángulo formado entre la posición 0 y la posición final de flexión y extensión.

Valores normales:

Flexión: 0-150° (AO) y 0-150° (AAOS).

Extensión: 0-10° (AO - pasiva) y 0° (AAOS).

15.2. Pronación-supinación

Es un movimiento que se produce a nivel del codo, de la membrana interósea y de la muñeca.

Posición: paciente sentado, hombro en posición 0; codo flexionado en 90° para evitar la rotación del hombro; antebrazo y muñeca en posición 0. (Fig. 85).

Alineación del goniómetro:

Goniómetro universal en 0°.

Eje: para la supinación, toma como reparo la apófisis estiloides cubital, y para la pronación, la apófisis estiloides radial.

Brazo fijo: se alinea paralelo a la línea media longitudinal del húmero, por fuera para la pronación y por dentro para la supinación.

Brazo móvil: para la supinación, se alinea con la cara palmar del antebrazo, para la pronación, con la cara dorsal del antebrazo.

Movimiento: se realizan la pronación y la supinación del codo. El brazo móvil del goniómetro acompaña el movimiento.

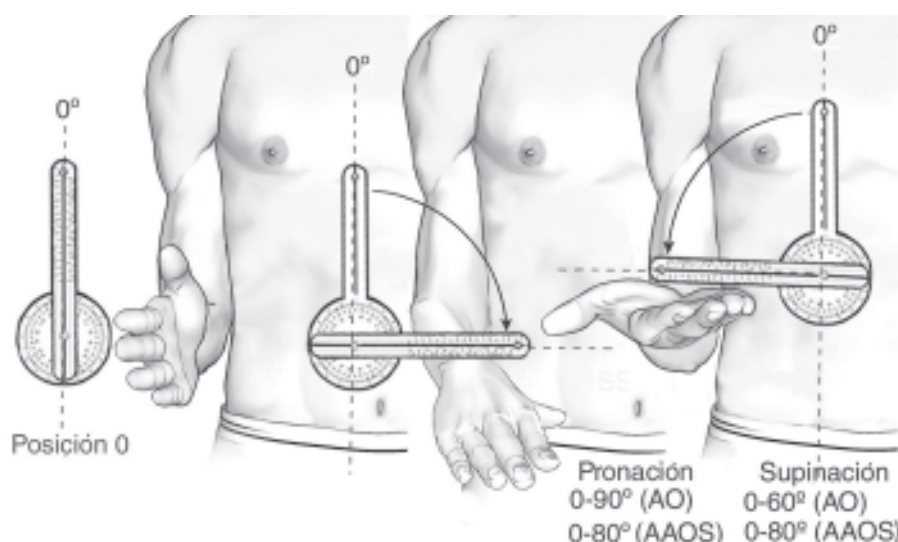


Fig. 85: Pronación-supinación de antebrazo derecho a partir de la posición 0 (paciente con codo en 90° de flexión y pulgar hacia arriba).

Registro: se registra el ángulo formado entre la posición 0 y la posición final de pronación y supinación.

Valores normales:

Supinación: 0-90° (AO) y 0-80° (AAOS).

Pronación: 0-90° (AO) y 0-80° (AAOS).

16. Goniometría de la muñeca

16.1. Flexión-extensión

Posición: paciente sentado, antebrazo en pronación apoyado sobre una mesa. (Fig. 86).

Alineación del goniómetro:

Goniómetro universal en 0°.

Eje: colocado sobre la proyección del hueso piramidal (borde cubital de la muñeca, ligeramente por delante de la apófisis estiloides cubital).

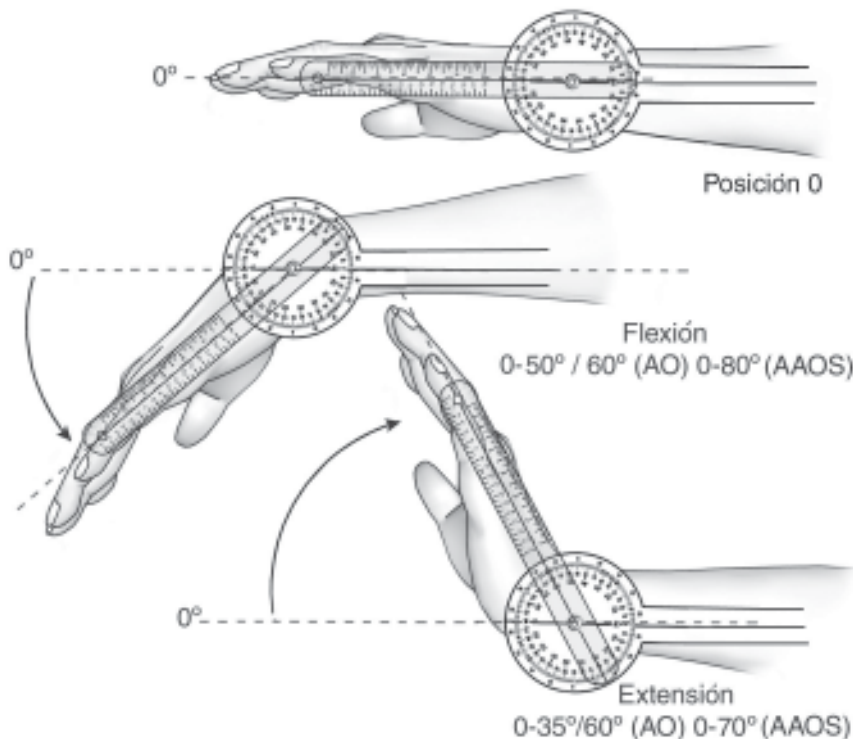


Fig 86: Flexión-extensión de la muñeca a partir de la posición 0 (antebrazo en pronación).

Brazo fijo: se alinea con la línea media longitudinal del cúbito.

Brazo móvil: se alinea con la línea media longitudinal del quinto metacarpiano.

Movimiento: se practican la flexión y la extensión de la muñeca. El brazo móvil del goniómetro acompaña el movimiento.

Registro: se registra el ángulo formado entre la posición 0 y la posición final de flexión y extensión.

Valores normales:

Flexión: 0-50°/60° (AO) y 0-80° (AAOS).

Extensión: 0-35°/60° (AO) y 0-70° (AAOS).

16.2. Desviación radial-cubital

Posición: paciente sentado, antebrazo en pronación apoyado sobre una mesa. (Fig. 87).

Alineación del goniómetro:

Goniómetro universal en 0°.

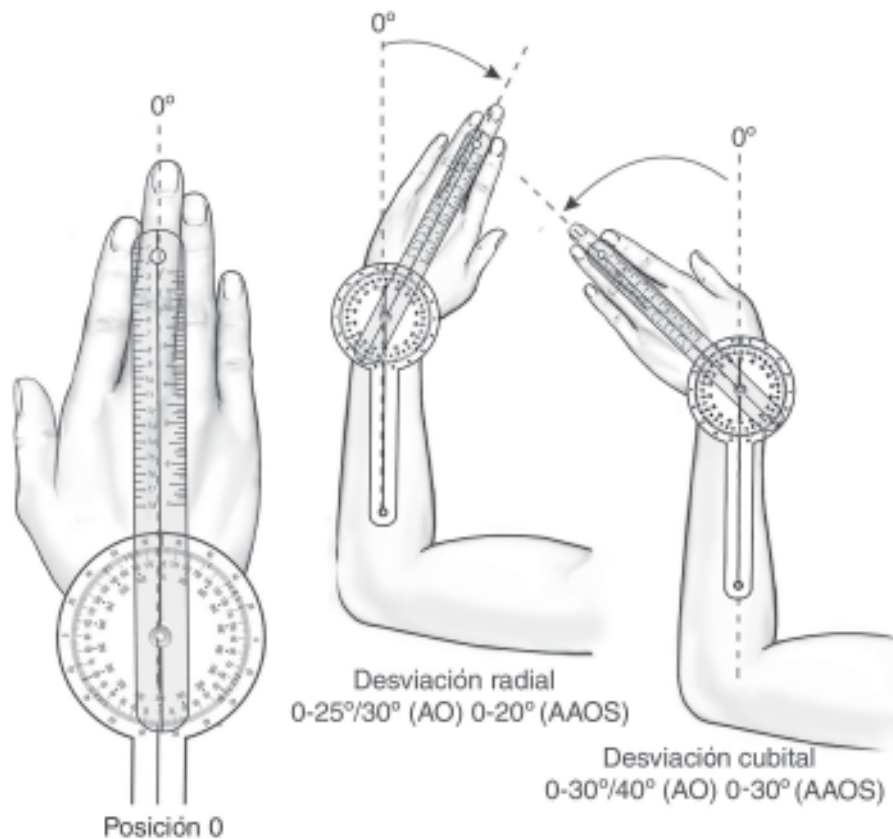


Fig. 87: Desviación radial y cubital de la muñeca a partir de la posición 0.

Eje: colocado sobre la proyección superficial del hueso grande (eminencia ósea palpable entre la base del tercer metacarpiano y el radio).

Brazo fijo: se alinea con la línea media longitudinal del antebrazo tomando como reparo óseo el epicóndilo.

Brazo móvil: se alinea con la línea media de la mano que corresponde a la línea media longitudinal del tercer metacarpiano.

Movimiento: se procede a realizar la desviación radial y cubital de la muñeca. El brazo móvil del goniómetro acompaña el movimiento.

Registro: se registra el ángulo formado entre la posición 0 y la posición final de desviación radial y cubital.

Valores normales:

Desviación radial: 0-25°/30° (AO), 0-20° (AAOS).

Desviación cubital: 0-30/40° (AO), 0-30° (AAOS).

17. Goniometría del pulgar

17.1. Articulación carpometacarpiana

17.1.1. Abducción-aducción

Posición: paciente sentado, codo en 90°, con el antebrazo y la mano apoyados sobre una mesa, con la muñeca en posición 0 y el dedo pulgar colocado al lado del dedo índice y del segundo metacarpiano. (Fig. 88).

Alineación del goniómetro:

Goniómetro universal colocado en el punto más cercano a 0 que permita la alineación de los brazos del goniómetro (en realidad, en esta medición, el goniómetro nunca marca 0°).

Eje: colocado sobre la apófisis estiloides radial.

Brazo fijo: se alinea con la línea media longitudinal del segundo metacarpiano tomando como reparo óseo el punto medio de la articulación metacarpofalángica del dedo índice.

Brazo móvil: se alinea con la línea media longitudinal del primer metacarpiano tomando como reparo óseo el punto medio de la articulación metacarpofalángica del pulgar.

Movimiento: se ejecutan la abducción y la aducción del pulgar. El brazo móvil del goniómetro acompaña el movimiento.

Registro: se registra el ángulo formado entre la posición 0 y la posición final de abducción-aducción.

Valores normales:

Abducción del pulgar: 0-70° (AO) y 0-70° (AAOS).

Aducción del pulgar: 0° (AO) y 0° (AAOS).

La aducción del pulgar es de 0° porque el dedo choca contra la mano y no puede efectuar este movimiento.

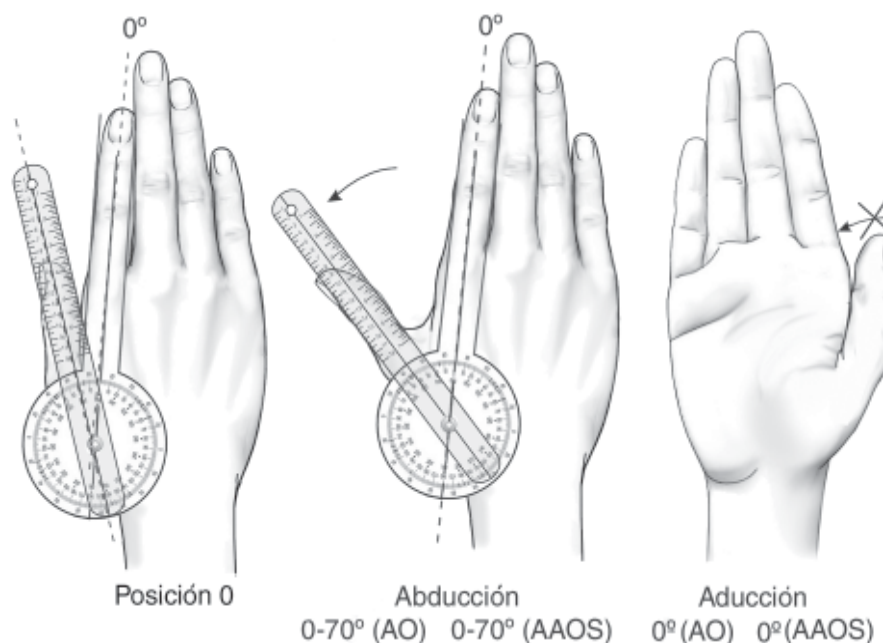


Fig 88: Abducción-aducción del pulgar a partir de la posición 0. Nótese en el dibujo que para la abducción no es posible comenzar el movimiento con el goniómetro en 0°. Además la aducción no puede efectuarse porque el pulgar en este movimiento choca contra la mano.

17.1.2. Flexión-extensión

La flexión y la extensión carpometacarpiana son movimientos difíciles de cuantificar debido a la dificultad que existe para la identificación de los reparos óseos y para la alineación del goniómetro. Por eso, no son mediciones que se utilicen de rutina. En caso de necesitarlas, es preferible realizarlas con radioscopia.

17.1.3. Oposición

Es el movimiento complejo por el cual el pulpejo del pulgar alcanza la base del meñique. No puede ser medido con goniómetro. Se mide con una regla la distancia en cm entre el pulpejo del pulgar y la base del quinto dedo (Fig. 89). Por lo tanto la oposición del pulgar no se mide en grados, sino en centímetros. Se considera normal cuando el pulpejo del pulgar alcanza la base del meñique (AAOS). Un recorrido menor de 8 cm se considera anormal (AAOS).

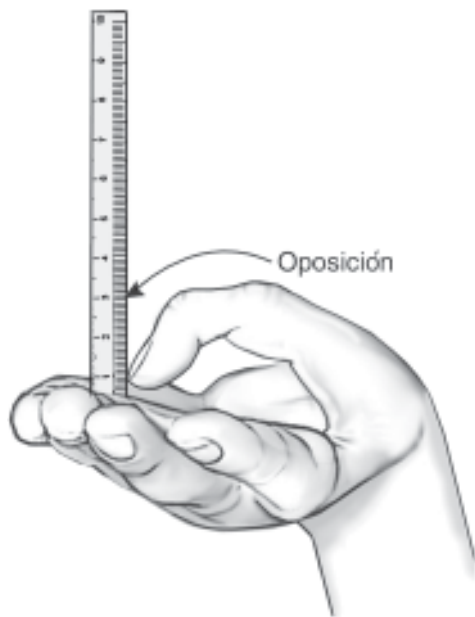

Fig 89: Medición con regla de la oposición del pulgar.

17.2. Articulación metacarpofalángica

17.2.1. Flexión-extensión

17.2.1.1. Flexión

Posición: paciente sentado, codo en 90°, con la mano y el antebrazo apoyados sobre una mesa, con la muñeca en posición 0 y el dedo pulgar en posición 0. (Fig. 90).

Alineación del goniómetro:

Goniómetro metálico para dedos en posición 0.

Eje: se coloca sobre el dorso de la articulación metacarpofalángica.

Brazo fijo: apoyado sobre el dorso del primer metacarpiano. El brazo fijo se utiliza para estabilizar el primer metacarpiano.

Brazo móvil: apoyado sobre el dorso de la primera falange.

Movimiento: se practica la flexión de la articulación metacarpofalángica del pulgar. El brazo móvil del goniómetro acompaña el movimiento.

Registro: se registra el ángulo formado entre la posición 0 y la posición final de flexión.

Valores normales:

Flexión MCF del pulgar: 0-50° (AO), 0-50° (AAOS).

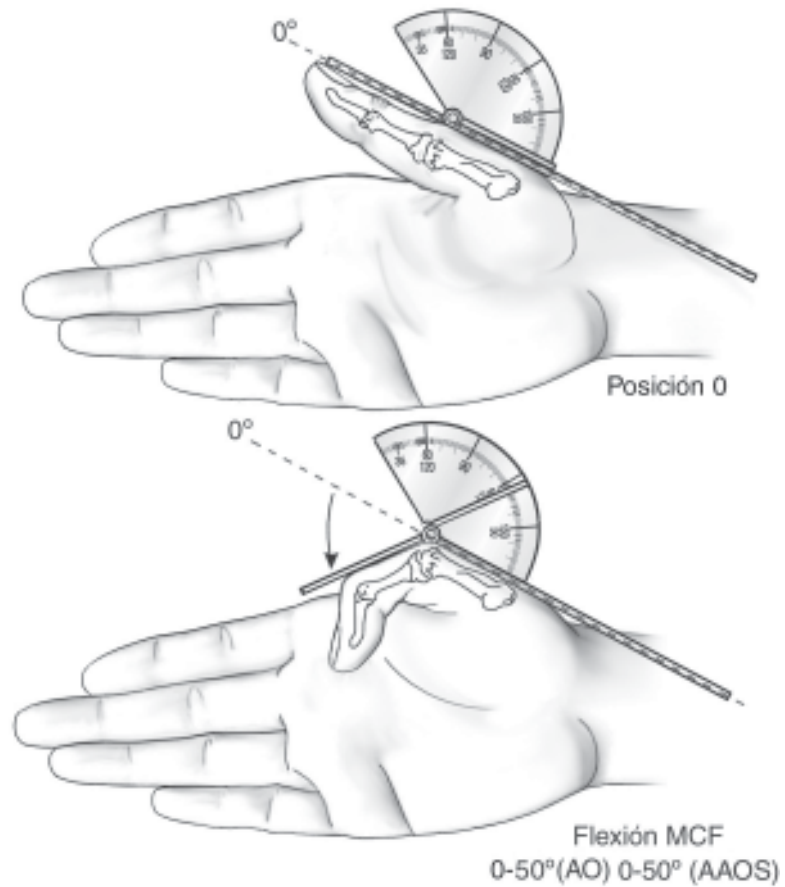


Fig. 90: Flexión metacarpofalángica del dedo pulgar a partir de la posición 0.

17.2.1.2. Extensión

Posición: paciente sentado, codo en 90°, con la mano y el antebrazo apoyados sobre una mesa, con la muñeca en posición 0 y el dedo pulgar en posición 0. (Fig. 91).

Alineación del goniómetro:

Goniómetro metálico para dedos en posición 0.

Eje: se coloca sobre la cara palmar de la articulación metacarpofalángica.

Brazo fijo: apoyado sobre la cara palmar del primer metacarpiano. Se utiliza el brazo fijo para estabilizar el primer metacarpiano.

Brazo móvil: apoyado sobre la cara palmar de la primera falange.

Movimiento: se practica la extensión de la articulación metacarpofalángica del pulgar. El brazo móvil del goniómetro acompaña el movimiento.

Registro: se registra el ángulo formado entre la posición 0 y la posición final de extensión.

Valores normales:

Extensión MCF pulgar: 0° (AO) y 0° (AAOS).

La articulación MCF del pulgar no tiene movimiento de extensión.

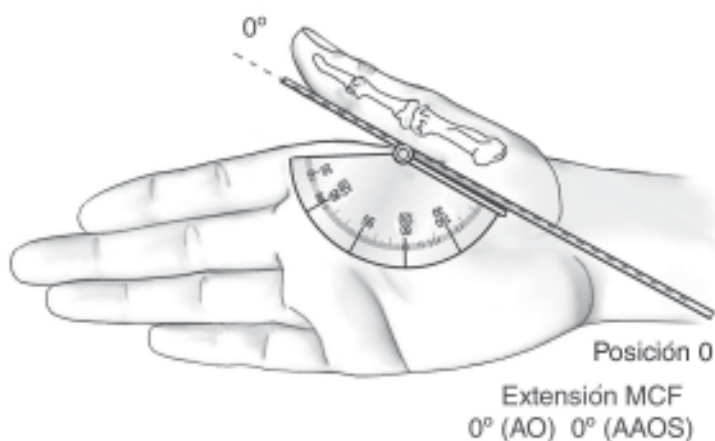


Fig. 91: Extensión MCF del pulgar a partir de la posición 0. Nótese que la extensión MCF del pulgar es 0°.

17.3. Articulación interfalángica

17.3.1. Flexión-extensión

17.3.1.1. Flexión

Posición: paciente sentado, codo en 90°, con la mano y el antebrazo apoyados sobre una mesa, con la muñeca en posición 0 y el dedo pulgar en posición 0. (Fig. 92).

Alineación del goniómetro:

Goniómetro metálico para dedos en posición 0.

Eje: se coloca sobre el dorso de la articulación interfalángica.

Brazo fijo: apoyado sobre la cara dorsal de la falange proximal del pulgar. El brazo fijo se utiliza para estabilizar la falange proximal.

Brazo móvil: apoyado sobre la cara dorsal de la falange distal del pulgar.

Movimiento: se efectúa la flexión interfalángica del pulgar. El brazo móvil del goniómetro acompaña el movimiento.

Registro: se registra el ángulo formado entre la posición 0 y la posición final de flexión interfalángica.

Valores normales:

Flexión IF del pulgar: 0-80° (AO) y 0-80° (AAOS).

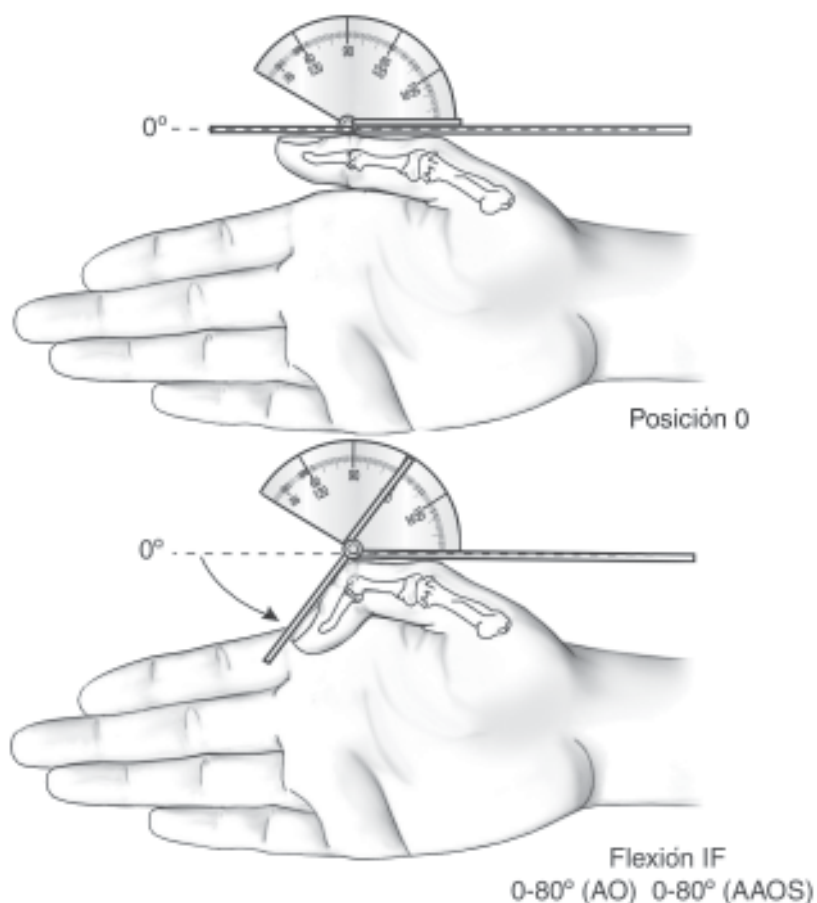


Fig. 92: Flexión interfalángica del pulgar a partir de la posición 0.

17.3.1.2. Extensión

Posición: paciente sentado, codo en 90°, con la mano y el antebrazo apoyados sobre una mesa, con la muñeca en posición 0 y el dedo pulgar en posición 0. (Fig. 93).

Alineación de goniómetro:

Goniómetro metálico para dedos en posición 0.

Eje: se coloca sobre la cara palmar de la articulación interfalángica.

Brazo fijo: apoyado sobre la cara palmar de la falange proximal del pulgar. El brazo fijo se utiliza para estabilizar la falange proximal.

Brazo móvil: apoyado sobre la cara palmar de la falange distal del pulgar.

Movimiento: se efectúa la extensión interfalángica del pulgar. El brazo móvil del goniómetro acompaña el movimiento.

Registro: se registra el ángulo formado entre la posición 0 y la posición final de extensión interfalángica.

Valores normales:

Extensión IF del pulgar: 0-20° (AO) y 0-20° (AAOS).

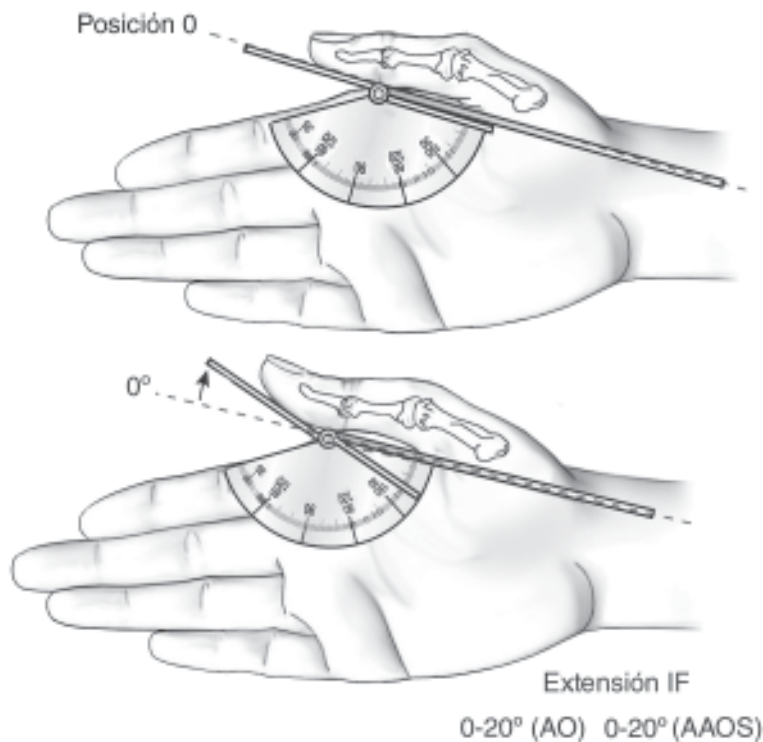


Fig. 93: Extensión interfalángica del pulgar a partir de la posición 0.

18. Goniometría de los dedos de la mano

18.1. Articulación metacarpofalángica

18.1.1. Flexión-extensión

18.1.1.1. Flexión

Posición: paciente sentado, codo en 90°, con la mano y el antebrazo apoyados sobre una mesa, con la muñeca en posición 0 y los dedos en posición 0. (Fig. 94).

Alineación del goniómetro:

Goniómetro metálico para dedos en posición 0.

Eje: se coloca sobre el dorso de la articulación metacarpofalángica.

Brazo fijo: apoyado sobre el dorso del metacarpiano. El brazo fijo se utiliza para estabilizar el metacarpiano.

Brazo móvil: apoyado sobre el dorso de la primera falange.

Movimiento: se procede a ejecutar la flexión de la articulación metacarpofalángica. El brazo móvil del goniómetro acompaña el movimiento.

Registro: se registra el ángulo formado entre la posición 0 y la posición final de flexión.

Valores normales:

Flexión MCF de los dedos de la mano: 0-90° (AO) y 0-90° (AAOS).

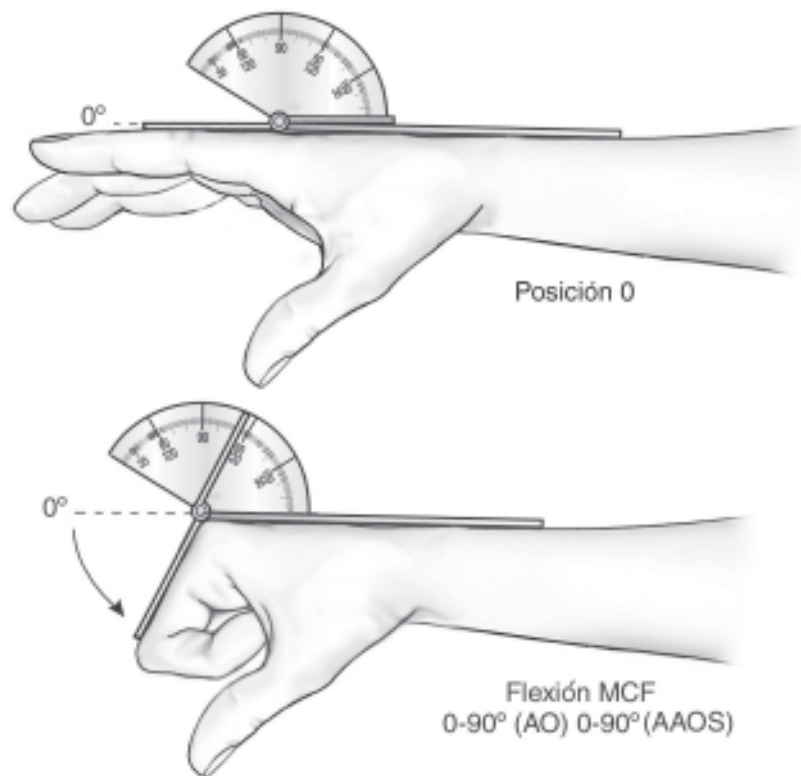


Fig. 94: Flexión metacarpofalángica del dedo índice a partir de la posición 0.

18.1.1.2. Extensión

Posición: paciente sentado, codo en 90° , con la mano y el antebrazo apoyados sobre una mesa, con la muñeca en posición 0 y los dedos en posición 0. (Fig. 95).

Alineación del goniómetro:

Goniómetro metálico para dedos en posición 0.

Eje: se coloca sobre la cara palmar de la articulación metacarpofalángica.

Brazo fijo: apoyado sobre la cara palmar del metacarpiano. El brazo fijo se utiliza para estabilizar el metacarpiano.

Brazo móvil: apoyado sobre de la cara palmar de la primera falange.

Movimiento: se procede a ejecutar la extensión de la articulación metacarpofalángica. El brazo móvil del goniómetro acompaña el movimiento.

Registro: se registra el ángulo formado entre la posición 0 y la posición final de extensión.

Valores normales:

Extensión MCF de los dedos de la mano: 0° - 30° (AO) y 0 - 45° (AAOS).

La extensión metacarpofalángica es mayor en los dedos índice y meñique porque poseen tendón extensor propio.

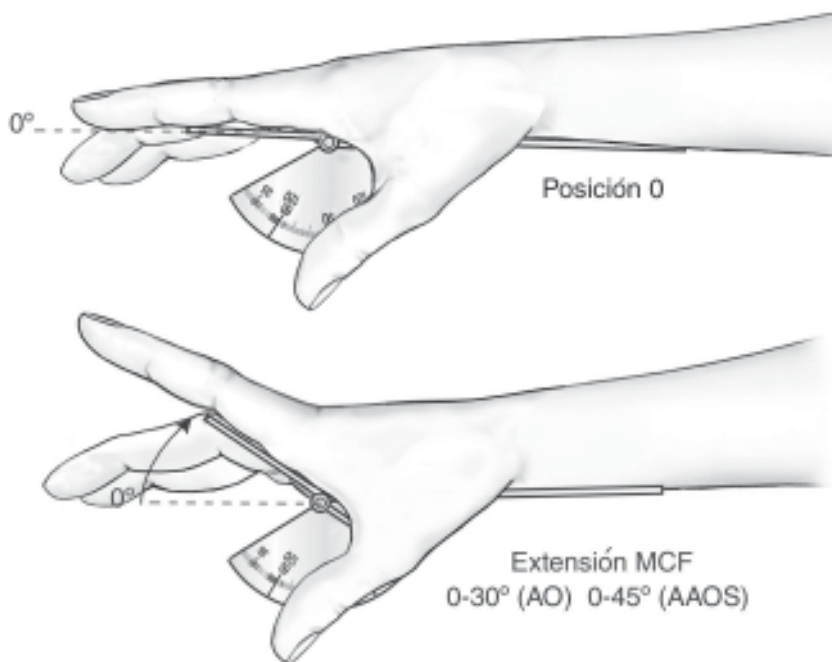


Fig. 95: Extensión metacarpofalángica del dedo índice a partir de la posición 0.

18.1.2. Abducción-aducción

La evaluación de la abducción y de la aducción interfalángica de los dedos de la mano no se investiga habitualmente. Los valores normales son desconocidos.

18.2. Articulación interfalángica proximal

18.2.1. Flexión-extensión

18.2.1.1. Flexión

Posición: paciente sentado, codo en 90°, con la mano y el antebrazo apoyados sobre una mesa, con la muñeca en posición 0 y los dedos en posición 0. (Fig. 96).

Alineación de goniómetro:

Goniómetro metálico para dedos en posición 0.

Eje: se coloca sobre el dorso de la articulación interfalángica proximal.

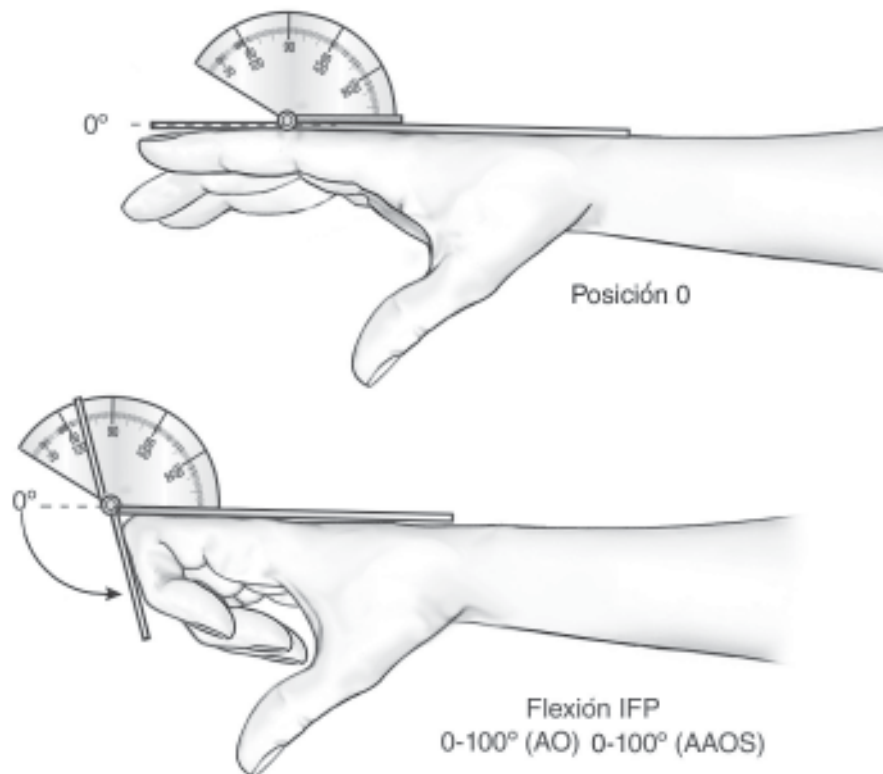


Fig. 96: Flexión de la articulación interfalángica proximal del dedo índice a partir de la posición 0.

Brazo fijo: apoyado sobre el dorso de la primera falange. El brazo fijo se utiliza para estabilizar la primera falange.

Brazo móvil: apoyado sobre el dorso de la segunda falange.

Movimiento: se realiza la flexión interfalángica proximal. El brazo móvil del goniómetro acompaña el movimiento.

Registro: se registra el ángulo formado entre la posición 0 y la posición final de flexión interfalángica proximal.

Valores normales:

Flexión IFP de los dedos de la mano: 0-100° (AO) y 0-100° (AAOS).

18.2.1.2. Extensión

Posición: paciente sentado, codo en 90°, con la mano y el antebrazo apoyados sobre una mesa, con la muñeca en posición 0 y los dedos en posición 0. (Fig. 97).

Alineación de goniómetro:

Goniómetro metálico para dedos en posición 0.

Eje: se coloca sobre la cara palmar de la articulación interfalángica proximal.

Brazo fijo: apoyado sobre la cara palmar de la primera falange. Se utiliza el brazo fijo para estabilizar la primera falange.

Brazo móvil: apoyado sobre la cara palmar de la segunda falange.

Movimiento: se realiza la extensión interfalángica proximal. El brazo móvil del goniómetro acompaña el movimiento.

Registro: se registra el ángulo formado entre la posición 0 y la posición final extensión interfalángica proximal.

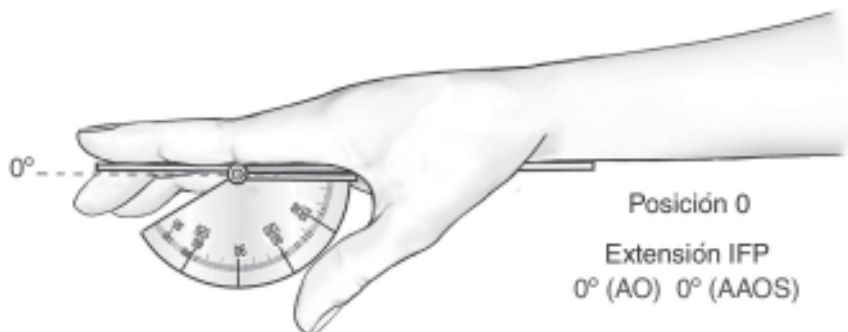


Fig. 97: Extensión interfalángica proximal del dedo índice a partir de la posición 0. Nótese que la extensión en la articulación IFP de los dedos de la mano es 0°.

Valores normales:

Extensión IFP: 0° (AO) y 0° (AAOS).

Las articulaciones IFP de los dedos de la mano no tienen movimiento de extensión.

18.3. Articulación interfalángica distal

18.3.1. Flexión-extensión

18.3.1.1. Flexión

Posición: paciente sentado, codo en 90°, con la mano y el antebrazo apoyados sobre una mesa, con la muñeca en posición 0 y los dedos en posición 0. (Fig. 98).

Alineación de goniómetro:

Goniómetro metálico para dedos en posición 0.

Eje: se coloca sobre el dorso de la articulación interfalángica distal.

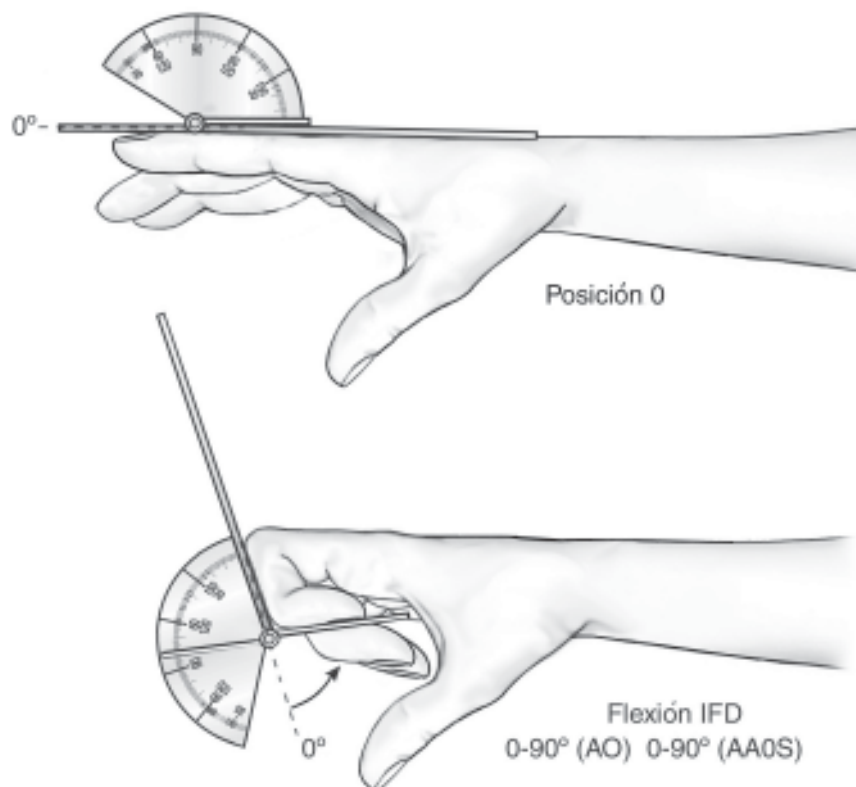


Fig. 98: Flexión interfalángica distal del dedo índice a partir de la posición 0.

Brazo fijo: apoyado sobre la cara dorsal de la segunda falange. Se utiliza el brazo fijo para estabilizar la segunda falange.

Brazo móvil: apoyado sobre la cara dorsal de la tercera falange.

Movimiento: se procede a efectuar la flexión interfalángica distal. El brazo móvil del goniómetro acompaña el movimiento.

Registro: se registra el ángulo formado entre la posición 0 y la posición final de flexión interfalángica distal.

Valores normales:

Flexión IFD: 0-90° (AO) y 0-90° (AAOS).

18.3.1.2. Extensión

Posición: paciente sentado, codo en 90°, con la mano y el antebrazo apoyados sobre una mesa, con la muñeca en posición 0 y los dedos en posición 0. (Fig. 99).

Alineación de goniómetro:

Goniómetro metálico para dedos en posición 0.

Eje: se coloca sobre la cara palmar de la articulación interfalángica distal.

Brazo fijo: apoyado sobre la cara palmar de la segunda falange. Se utiliza el brazo fijo para estabilizar la segunda falange.

Brazo móvil: apoyado sobre la cara palmar de la tercera falange.

Movimiento: se procede a efectuar la extensión interfalángica distal. El brazo móvil del goniómetro acompaña el movimiento.

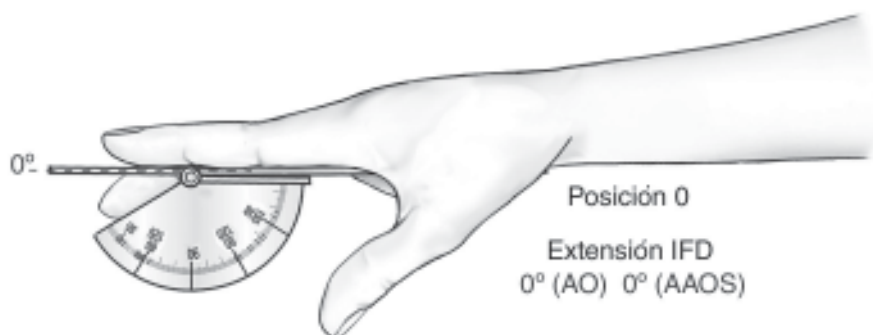


Fig. 99: Extensión interfalángica distal del dedo índice a partir de la posición 0. Nótese que la extensión en la articulación IFD de los dedos de la mano es 0°.

Registro: se registra el ángulo formado entre la posición 0 y la posición final de extensión interfalángica distal.

Valores normales:

Extensión IFD: 0° (AO) y 0° (AAOS).

Las articulaciones IFD de los dedos de la mano no tienen movimiento de extensión.

19. Miembro inferior

En el miembro inferior, se evalúan las siguientes articulaciones:

19.1. Articulación coxofemoral (enartrosis)

La articulación de la cadera o coxofemoral presenta los siguientes movimientos: flexión-extensión, abducción-aducción y rotación interna-rotación externa. (Fig. 100).

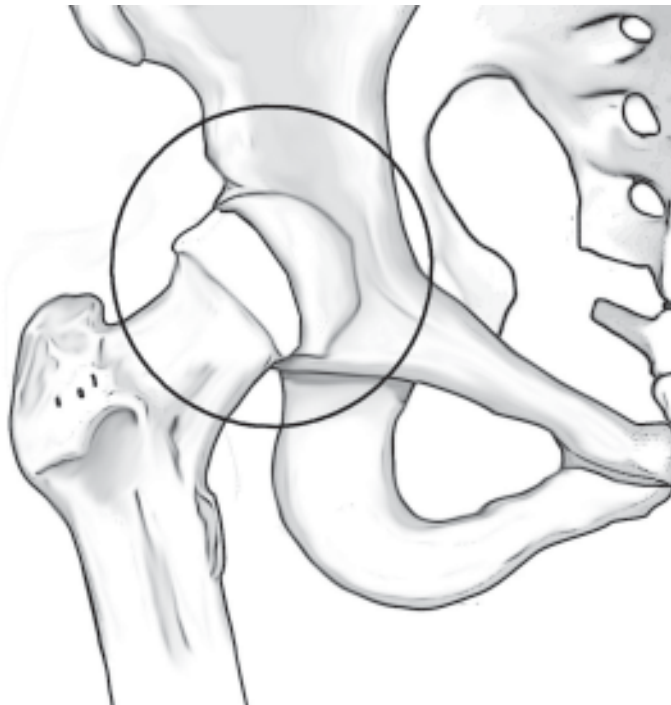


Fig. 100: Articulación coxofemoral.

19.2. Articulación femorotibial (trocleartrosis)

La articulación de la rodilla o femorotibial presenta movimientos de flexión-extensión. La rodilla, complementariamente, consta de otra articulación, la patelofemoral, que no se puede evaluar con el goniómetro. (Fig. 101).

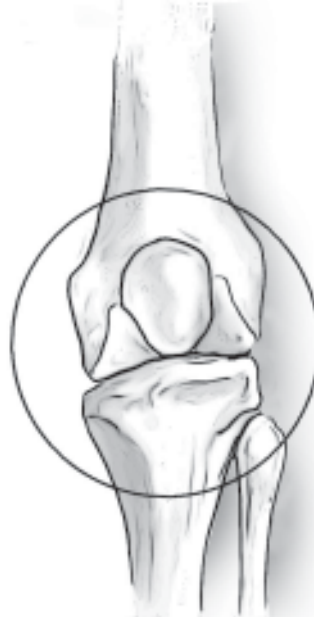

Fig. 101: Articulación de la rodilla.

19.3. Articulación tibioperoneoastragalina (trocleartrosis)

La articulación del tobillo o tibioperoneoastragalina presenta movimientos de flexión-extensión. (Fig. 102).

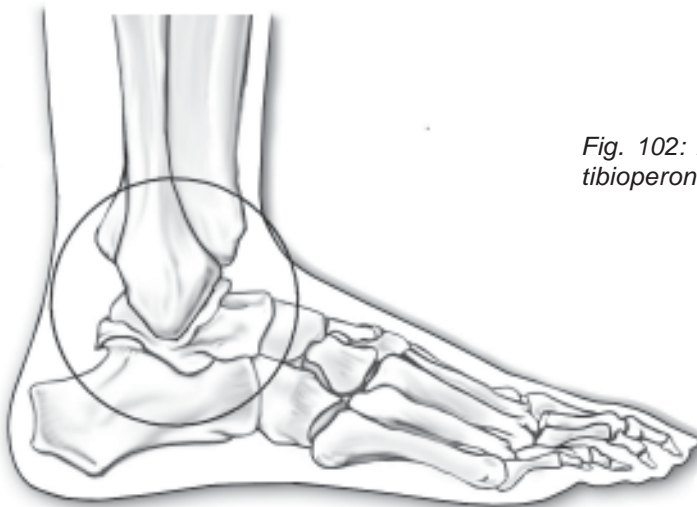


Fig. 102: Articulación tibioperoneoastragalina.

19.4. Articulación subastragalina (doble artrodia)

La articulación calcaneoastagalina o subastragalina presenta movimientos de inversión-eversión. (Fig. 103).

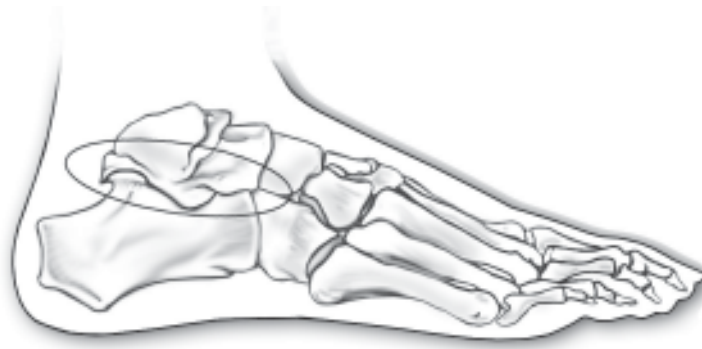

Fig. 103: Articulación subastragalina.

19.5. Articulaciones del hallux

El hallux tiene dos articulaciones: la metatarsofalángica, que es una condilartrosis y presenta movimientos de flexión-extensión, y la articulación interfalángica, que es una trocleartrosis y presenta únicamente movimiento de flexión. (Fig. 104).

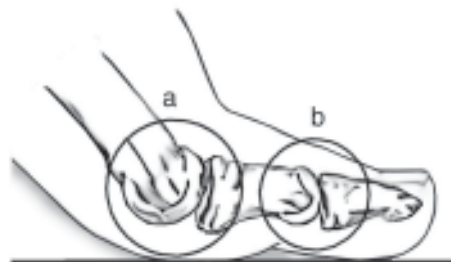


Fig. 104: Articulaciones del hallux: a) articulación metatarsofalángica, y b) articulación interfalángica.

19.6. Articulaciones de los dedos de los pies

Los dedos de los pies tienen tres articulaciones: la metatarsofalángica, que es una condiloartrosis y presenta movimientos de flexión-extensión, y las interfalángicas proximal y distal, que son trocleartrosis. La articulación interfalángica proximal presenta únicamente movimiento de flexión, y la interfalángica distal presenta movimientos de flexión y extensión. (Fig. 105).

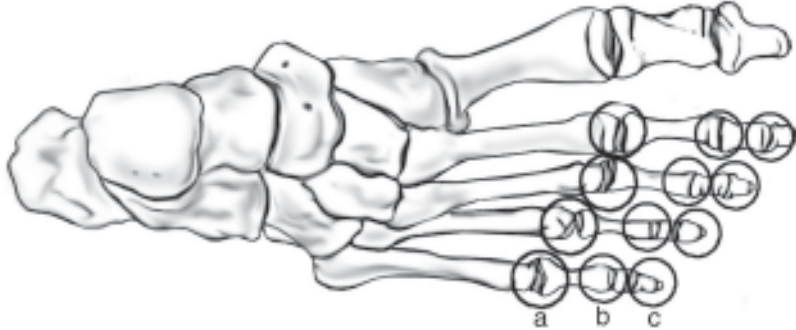


Fig. 105: Articulaciones de los dedos de los pies: a) metatarsofalángica; b) interfalángica proximal, y c) interfalángica distal.

20. Goniometría de la cadera

20.1. Abducción-aducción

20.1.1. Abducción

Posición: paciente en decúbito dorsal con los miembros inferiores en posición 0 y con la pelvis estabilizada, con ambas espinas ilíacas anterosuperiores al mismo nivel. (Fig. 106).

Alineación del goniómetro:

Goniómetro universal en 90°.

Eje: colocado sobre la espina ilíaca anterosuperior de la cadera que se examina.

Brazo fijo: se alinea con la espina ilíaca anterosuperior opuesta.

Brazo móvil: se alinea con la línea media longitudinal del fémur tomando el centro de la rótula como reparo óseo.

Movimiento: se practica la abducción de la cadera manteniendo ambas espinas ilíacas anterosuperiores al mismo nivel. El brazo móvil del goniómetro acompaña el movimiento.

Registro: se registra el ángulo formado entre la posición 0 y la posición final de abducción.

Valores normales:

Abducción de cadera: 0-50° (AO) y 0-45° (AAOS).

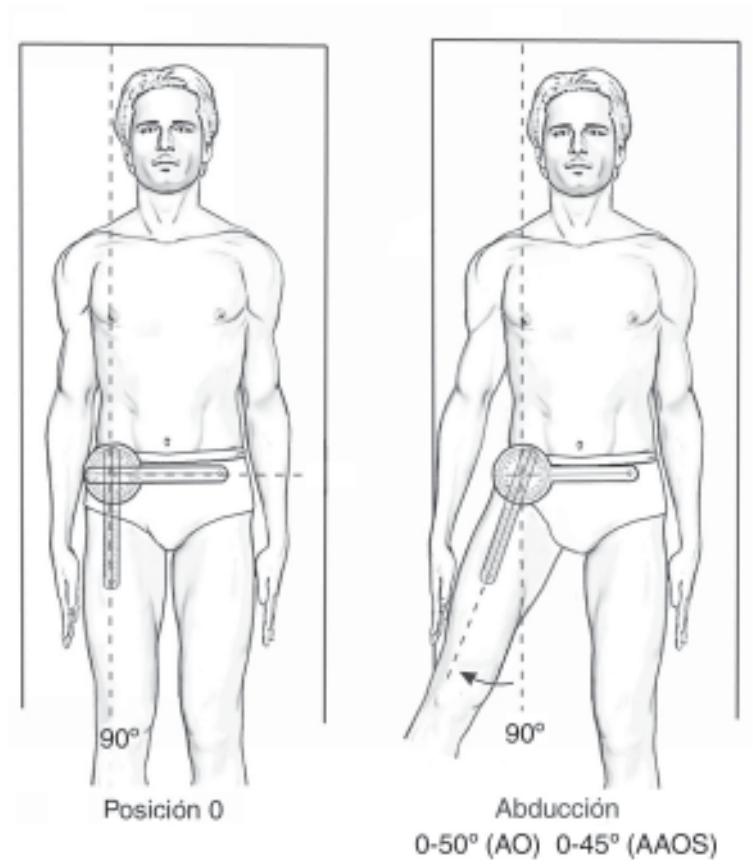


Fig. 106: Abducción de cadera derecha a partir de la posición 0 (paciente en decúbito dorsal, goniómetro en 90°).

20.1.2. Aducción

Posición: paciente en decúbito dorsal con los miembros inferiores en posición 0 y con la pelvis estabilizada, con ambas espinas ilíacas anterosuperiores al mismo nivel. (Fig. 107).

Alineación del goniómetro:

Goniómetro universal en 90°.

Eje: colocado sobre la espina ilíaca anterosuperior de la cadera que se examina.

Brazo fijo: se alinea con la espina ilíaca anterosuperior opuesta.

Brazo móvil: se alinea con la línea media longitudinal del fémur tomando el centro de la rótula como reparo óseo.

Movimiento: se procede a la aducción de la cadera que se examina llevando la otra cadera a la abducción, pero manteniendo ambas espinas ilíacas anterosuperiores al mismo nivel. El brazo móvil del goniómetro acompaña el movimiento.

Registro: se registra el ángulo formado entre la posición 0 y la posición final de aducción.

Valores normales:

Aducción de cadera: 0-30° (AO) y 0-30° (AAOS).

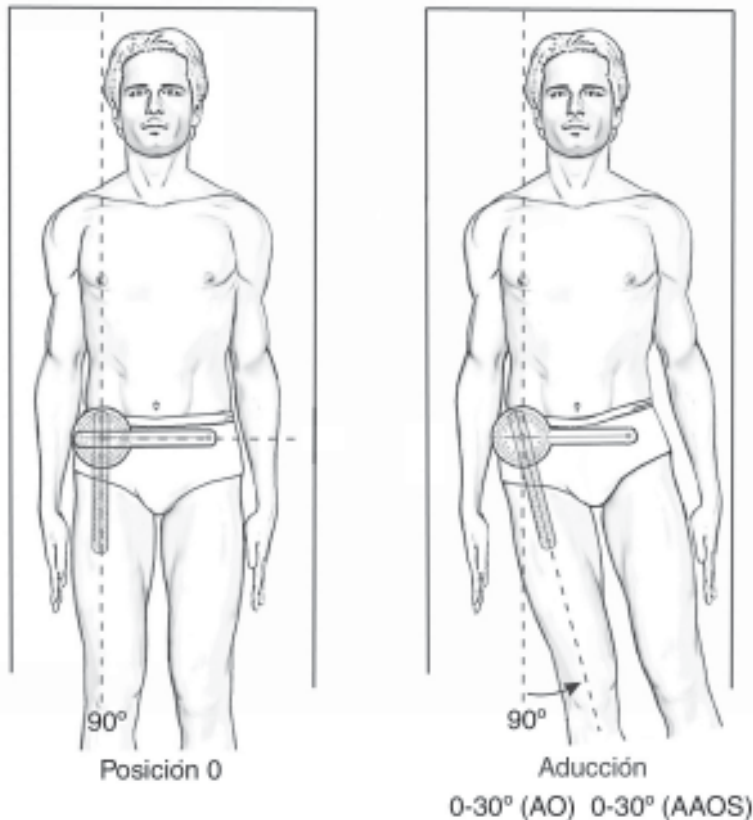


Fig. 107: Aducción de cadera derecha a partir de la posición 0. Nótese que la cadera izquierda se coloca en abducción sin desnivelar la pelvis para permitir la aducción (paciente en decúbito dorsal, goniómetro en 90°).

20.2. Flexión-extensión

20.2.1. Flexión

Posición: paciente en decúbito dorsal con el miembro inferior en posición 0, con la pelvis estabilizada (ambas espinas ilíacas anterosuperiores al mismo nivel). (Fig. 108).

Alineación del goniómetro:

Goniómetro universal en 0°.

Eje: colocado sobre el trocánter mayor.

Brazo fijo: se alinea con la línea media de la pelvis.

Brazo móvil: se alinea con la línea media longitudinal del muslo tomando como punto de referencia el cóndilo femoral externo.

Movimiento: se efectúa la flexión de la cadera con la rodilla en máxima flexión para relajar los isquiosurales. La cadera opuesta debe mantenerse en 0°. El brazo móvil del goniómetro acompaña el movimiento.

Registro: se registra el ángulo formado entre la posición 0 y la posición final de flexión.

Valores normales:

Flexión: 0-140° (AO) y 0-120° (AAOS).

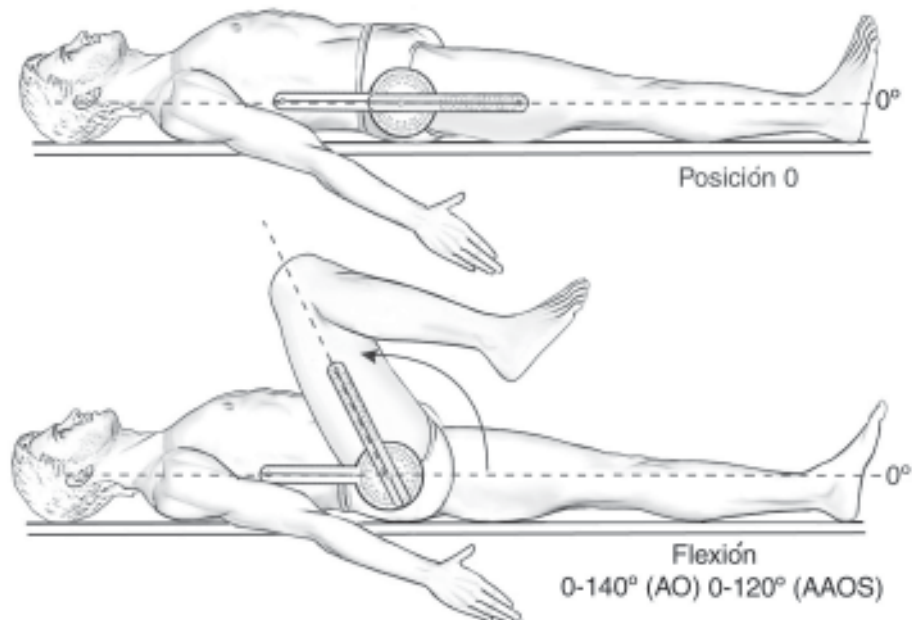


Fig. 108: Flexión de cadera derecha a partir de la posición 0 con la rodilla en flexión (paciente en decúbito dorsal).

20.2.2. Extensión

Posición: paciente en decúbito ventral con el miembro inferior en posición 0, con la pelvis estabilizada (ambas espinas ilíacas posteriores superiores al mismo nivel). (Fig. 109).

Alineación del goniómetro:

Goniómetro universal en 0°.

Eje: colocado sobre el trocánter mayor.

Brazo fijo: se alinea con la línea media de la pelvis.

Brazo móvil: se alinea con la línea media longitudinal del muslo tomando como reparo óseo el cóndilo femoral externo.

Movimiento: se practica la extensión de la cadera con la rodilla en extensión. La cadera opuesta debe mantenerse en 0° . El brazo móvil del goniómetro acompaña el movimiento.

Registro: se registra el ángulo formado entre la posición 0 y la posición final de extensión.

Valores normales:

Extensión: $0-10^\circ$ (AO) y $0-30^\circ$ (AAOS).

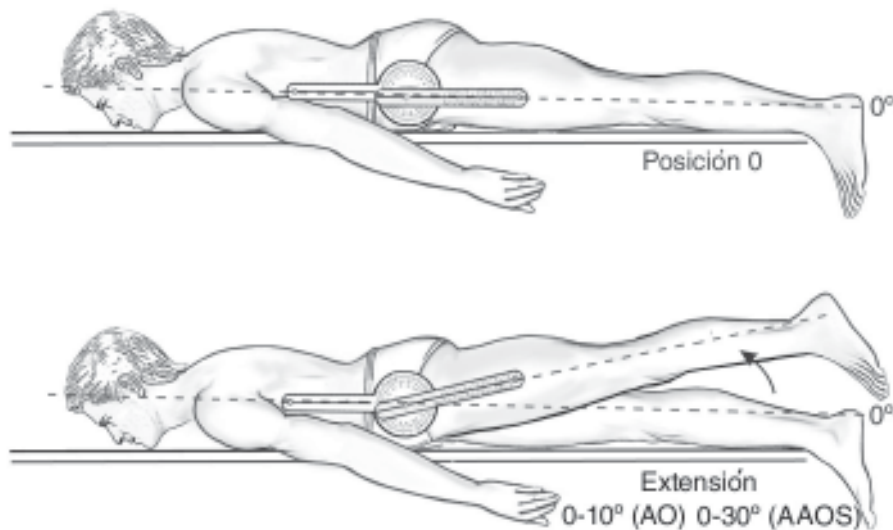


Fig. 109: Extensión de cadera izquierda a partir de la posición 0 (paciente en decúbito ventral).

20.3. Rotación externa-interna

Posición: paciente sentado con las piernas colgando; rodilla en 90° de flexión. (Fig. 110).

Alineación del goniómetro:

Goniómetro universal en 0° .

Eje: colocado sobre el centro de la rótula.

Brazo fijo: alineado con la línea media longitudinal de la pierna.

Brazo móvil: superpuesto sobre el brazo fijo.

Movimiento: se efectúa la rotación externa de la cadera llevando la pierna y el pie hacia adentro, y la rotación interna, llevando la pierna y el pie hacia fuera. El brazo móvil del goniómetro acompaña el movimiento.

Registro: se registra el ángulo formado entre la posición 0 y la posición final de rotación interna y externa.

Valores normales:

Rotación externa: 0-50° (AO) y 0-45° (AAOS).

Rotación interna: 0-40° (AO) y 0-45° (AAOS).

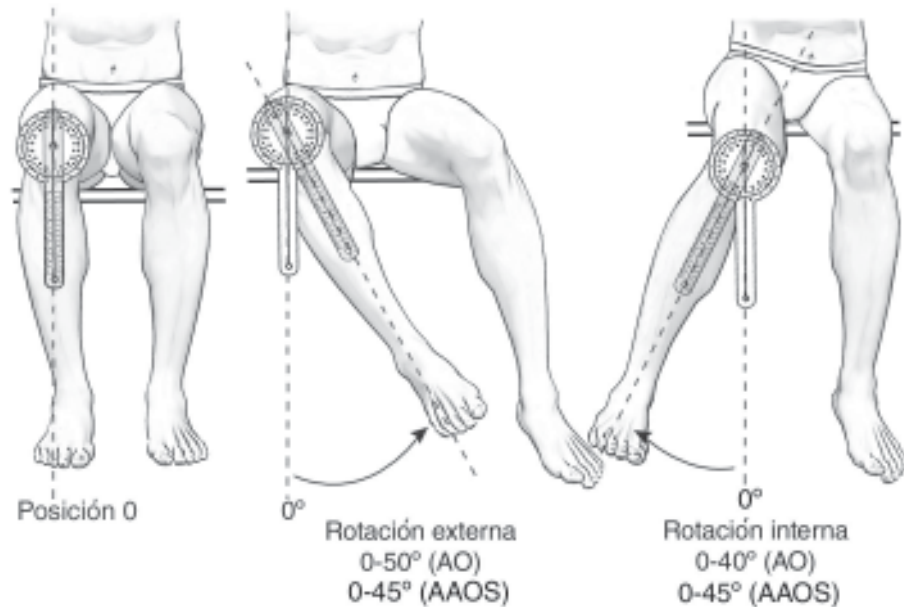


Fig. 110: Rotación externa-interna de cadera derecha a partir de la posición 0 (paciente sentado con las piernas colgando).

21. Goniometría de la rodilla

21.1. Flexión

Posición: paciente en decúbito dorsal con el miembro inferior en posición 0. (Fig. 111).

Alineación del goniómetro:

Goniómetro universal en 0°.

Eje: colocado sobre el cóndilo femoral externo.

Brazo fijo: se alinea con la línea media longitudinal del muslo tomando como reparo óseo el trocánter mayor.

Brazo móvil: se alinea con la línea media longitudinal de la pierna tomando como reparo óseo el maléolo externo.

Movimiento: se procede a efectuar la flexión de la rodilla con la cadera en flexión máxima para relajar el cuádriceps. El brazo móvil del goniómetro acompaña el movimiento.

Registro: se registra el ángulo formado entre la posición 0 y la posición final de flexión.

Valores normales:

Flexión: 0-150° (AO) y 0-135° (AAOS).

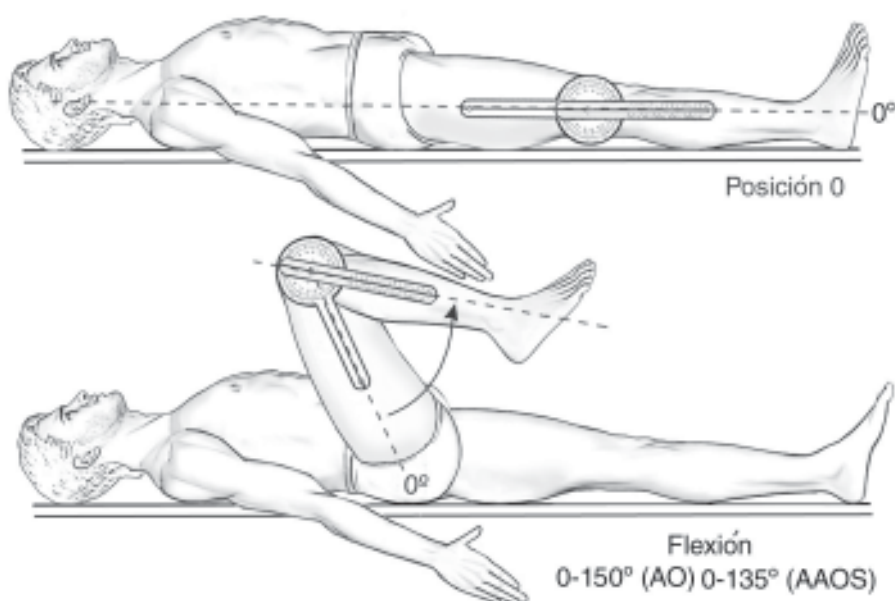


Fig. 111: Flexión de rodilla a partir de la posición 0 (paciente en decúbito dorsal).

21.2. Extensión

Posición: paciente en decúbito ventral con el miembro inferior en posición 0 y el fémur estabilizado con una almohada colocada debajo de este. (Fig. 112).

Alineación del goniómetro:

Goniómetro universal en 0°.

Eje: colocado sobre el cóndilo femoral externo.

Brazo fijo: se alinea con la línea media longitudinal del muslo tomando como reparo óseo el trocánter mayor.

Brazo móvil: se alinea con la línea media longitudinal de la pierna tomando como reparo óseo el maléolo externo.

Movimiento: no es posible la extensión activa de la rodilla, ya que su valor normal es 0; por eso, se evalúa la extensión pasiva. El brazo móvil del goniómetro acompaña el movimiento pasivo.

Registro: se registra el ángulo formado entre la posición 0 y la posición final de extensión pasiva.

Valores normales:

Extensión activa: 0° (AO) y 0° (AAOS).

Extensión pasiva: 0-10° (AO) y 0-10° (AAOS).

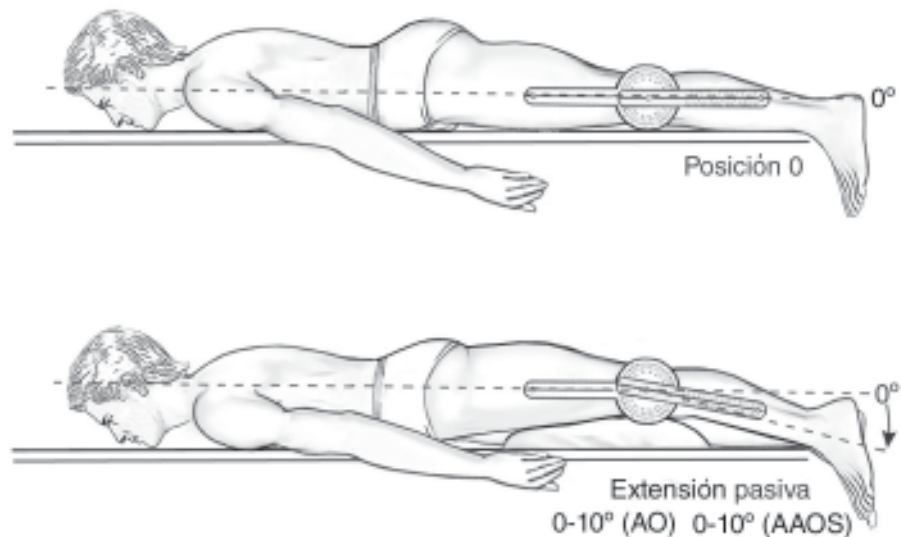


Fig. 112: Extensión pasiva de la rodilla a partir de la posición 0 (paciente en decúbito ventral con almohada debajo del muslo). La extensión activa de la rodilla es 0°.

22. Goniometría del tobillo

22.1. Flexión-extensión

22.1.1. Flexión (flexión plantar)

Posición: paciente en decúbito dorsal con la rodilla en 0° y el tobillo en 90°; miembro inferior estabilizado sobre la camilla. (Fig. 113).

Alineación del goniómetro:

Goniómetro universal en 90°.

Eje: colocado sobre el maléolo externo.

Brazo fijo: se alinea con la línea media longitudinal de la pierna tomando como punto de referencia la cabeza del peroné.

Brazo móvil: se alinea con la línea media longitudinal del quinto metatarsiano.

Movimiento: se realiza la flexión del tobillo con la rodilla en extensión. El brazo móvil del goniómetro acompaña el movimiento.

Registro: se registra el ángulo formado entre la posición 0 y la posición final de flexión.

Valores normales:

Flexión 0-50° (AO) y 0-50° (AAOS).

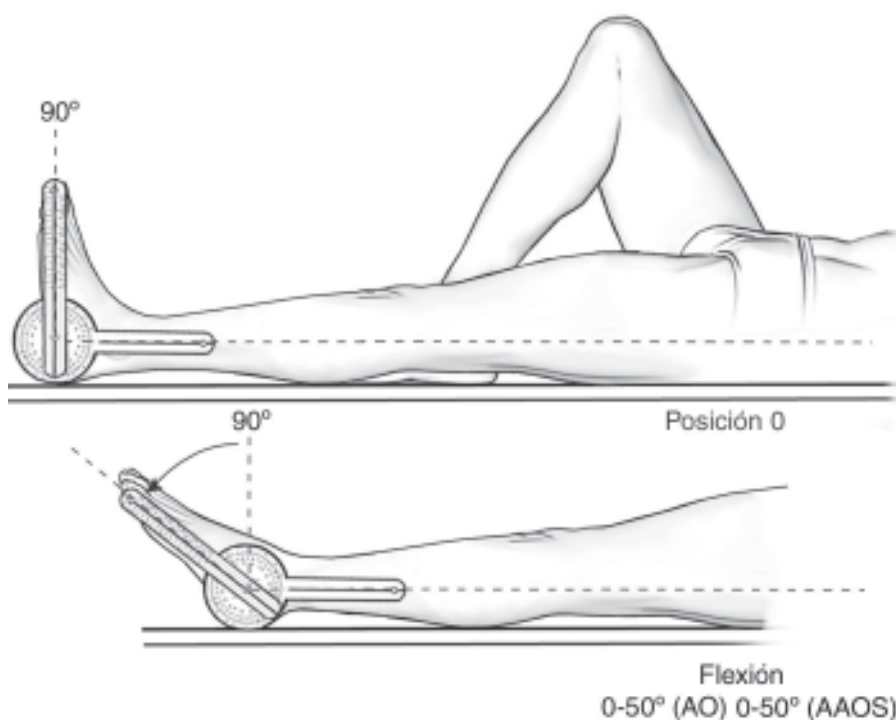


Fig. 113: Flexión (flexión plantar) del tobillo izquierdo a partir de la posición 0 (paciente en decúbito dorsal, goniómetro en 90°).

22.1.2. Extensión (flexión dorsal)

Posición: paciente en decúbito ventral con la rodilla en 90° de flexión. (Fig. 114).

Alineación del goniómetro:

Goniómetro universal en 90°.

Eje: colocado sobre el maléolo externo.

Brazo fijo: se alinea con la línea media longitudinal de la pierna tomando como reparo óseo la cabeza del peroné.

Brazo móvil: se alinea con la línea media longitudinal del quinto metatarsiano.

Movimiento: se realiza la extensión del tobillo con la rodilla en flexión de 90° para relajar el tríceps sural. El brazo móvil del goniómetro acompaña el movimiento.

Registro: se registra el ángulo formado entre la posición 0 y la posición final de extensión.

Valores normales:

Extensión: 0-30° (AO) y 0-20° (AAOS).

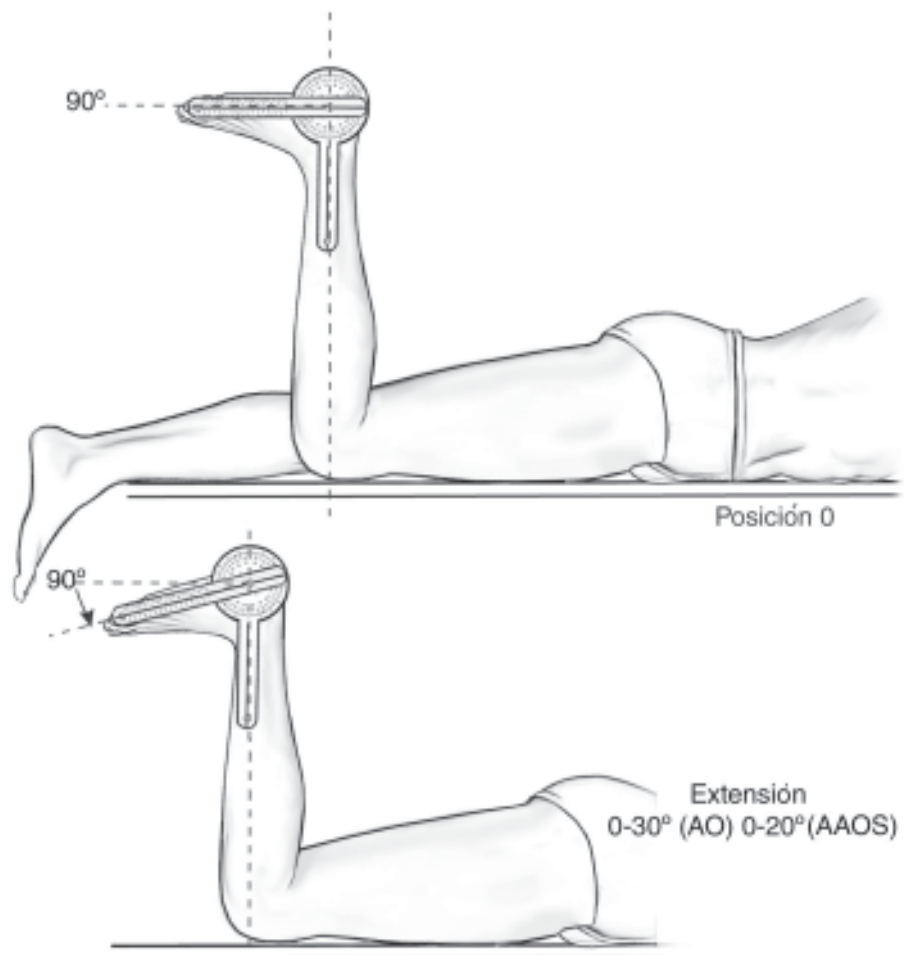


Fig. 114: Extensión (flexión dorsal) de tobillo derecho a partir de la posición 0 (paciente en decúbito ventral con la rodilla flexionada en 90° para relajar el tríceps sural, goniómetro en 90°).

23. Goniometría de la articulación subastragalina

23.1. Inversión-eversión

23.1.1. Inversión

Posición: paciente en decúbito ventral con los pies fuera de la camilla, con el miembro inferior estabilizado en la camilla en posición 0; articulación subastragalina en posición 0. (Fig. 115).

Alineación del goniómetro:

Goniómetro universal en 0°.

Eje: colocado sobre la inserción del tendón de Aquiles en el calcáneo.

Brazo fijo: se alinea con la línea media longitudinal de la pierna.

Brazo móvil: se alinea con la línea media longitudinal del calcáneo.

Movimiento: se procede a efectuar la inversión del retropié, en la cual la cara interna del calcáneo se acerca a la línea media del cuerpo. El brazo móvil del goniómetro acompaña el movimiento.

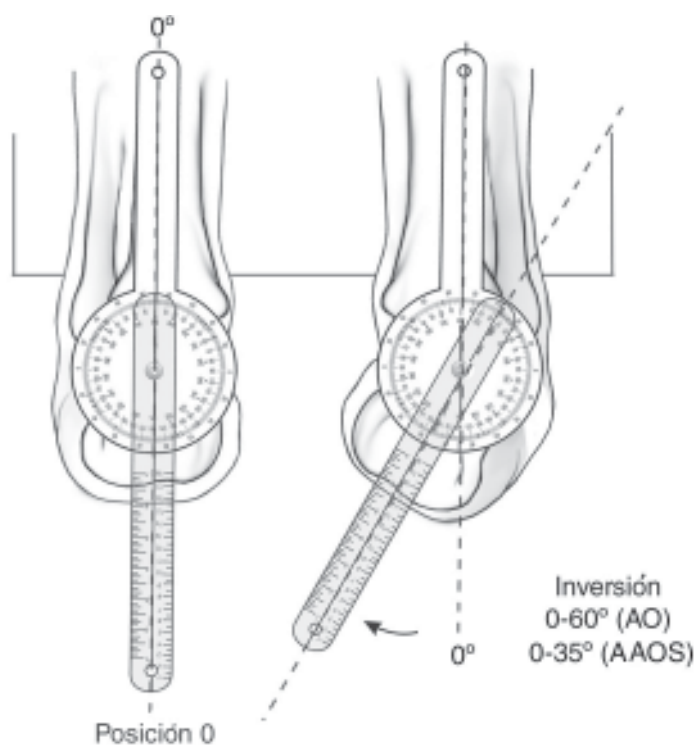


Fig. 115: Inversión subastragalina (paciente en decúbito ventral con los pies fuera de la camilla).

Registro: se registra el ángulo formado entre la posición 0 y la posición final de inversión.

Valores normales:

Inversión subastragalina: 0-60° (AO) y 0-35° (AAOS).

23.1.2. Eversión

Posición: paciente en decúbito ventral con los pies fuera de la camilla, con el miembro inferior estabilizado en la camilla en posición 0; articulación subastragalina en posición 0. (Fig. 116).

Alineación del goniómetro:

Goniómetro universal en 0°.

Eje: colocado sobre la inserción del tendón de Aquiles en el calcáneo.

Brazo fijo: se alinea con la línea media longitudinal de la pierna.

Brazo móvil: se alinea con la línea media longitudinal del calcáneo.

Movimiento: se procede a la eversión del retropié, en la cual la cara externa del calcáneo se aleja de la línea media del cuerpo. El brazo móvil del goniómetro acompaña el movimiento.

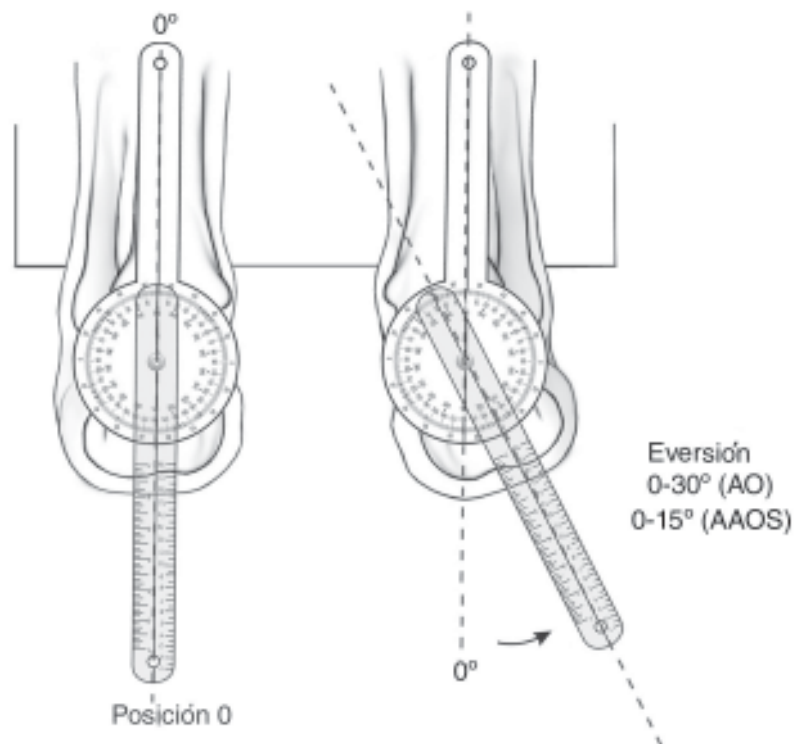


Fig. 116: Eversión subastragalina (paciente en decúbito ventral con los pies fuera de la camilla).

Registro: se registra el ángulo formado entre la posición 0 y la posición final de eversión.

Valores normales:

Eversión subastragalina: 0-30° (AO) y 0-15° (AAOS).

24. Goniometría del hallux

24.1. Articulación metatarsofalángica

24.1.1. Flexión-extensión

24.1.1.1. Flexión

Posición: paciente en decúbito dorsal con el tobillo en 90°; articulación metatarsofalángica en 0°. (Fig. 117).

Alineación del goniómetro:

Goniómetro metálico para dedos en 0°.

Eje: colocado sobre el dorso de la articulación metatarsofalángica.

Brazo fijo: apoyado sobre el dorso del primer metatarsiano. El brazo fijo se utiliza para estabilizar el primer metatarsiano.

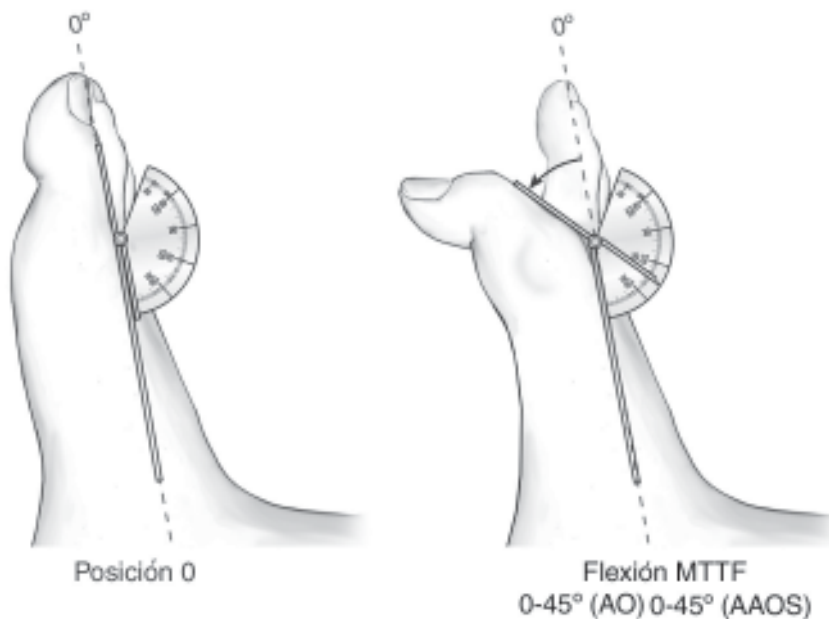


Fig. 117: Flexión metatarsofalángica del hallux a partir de la posición 0 (paciente en decúbito dorsal).

Brazo móvil: apoyado sobre el dorso de la primera falange.

Movimiento: se realiza la flexión metatarsofalángica. El brazo móvil del goniómetro acompaña el movimiento.

Registro: se registra el ángulo formado entre la posición 0 y la posición final de flexión metatarsofalángica.

Valores normales:

Flexión MTTF del hallux: 0-45° (AO) y 0-45° (AAOS).

24.1.1.2. Extensión

Posición: paciente en decúbito dorsal con el tobillo en 90°; articulación metatarsofalángica en 0°. (Fig. 118).

Alineación del goniómetro:

Goniómetro metálico para dedos en 0°.

Eje: colocado sobre la cara plantar de la articulación metatarsofalángica.

Brazo fijo: apoyado sobre la cara plantar del primer metatarsiano. Se utiliza el brazo fijo para estabilizar el primer metatarsiano.

Brazo móvil: apoyado sobre la cara plantar de la primera falange.

Movimiento: se procede a ejecutar la extensión metatarsofalángica. El brazo móvil del goniómetro acompaña el movimiento.

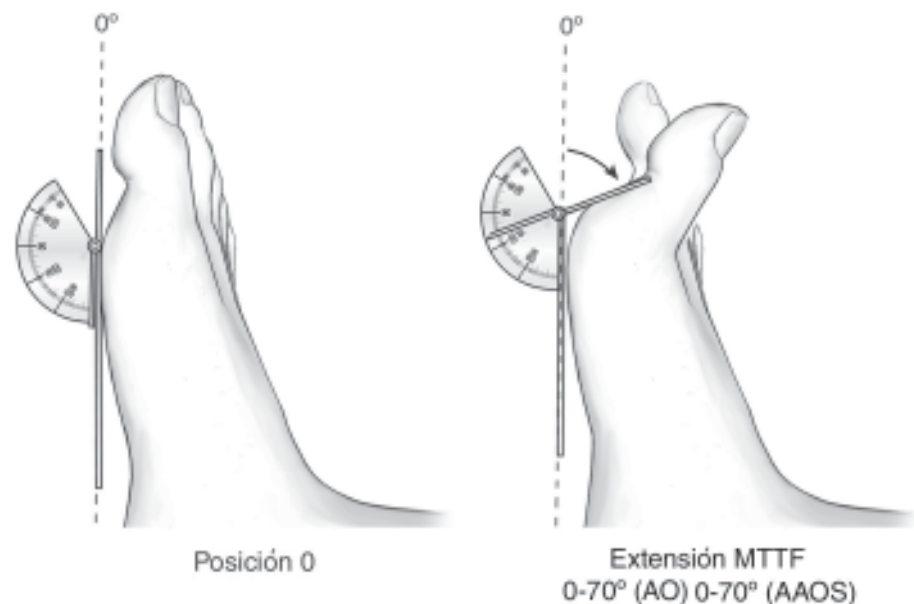


Fig. 118: Extensión metatarsofalángica a partir de la posición 0 (paciente en decúbito dorsal).

Registro: se registra el ángulo formado entre la posición 0 y la posición final de extensión metatarsofalángica.

Valores normales:

Extensión MTTF del hallux: 0-70° (AO) y 0-70° (AAOS).

24.2. Articulación interfalángica

24.2.1. Flexión

Posición: paciente en decúbito dorsal con el tobillo en 90°; articulación interfalángica en 0°. (Fig. 119).

Alineación del goniómetro:

Goniómetro metálico para dedos en 0°.

Eje: colocado sobre el dorso de la articulación interfalángica.

Brazo fijo: apoyado sobre el dorso de la primera falange. El brazo fijo se utiliza para estabilizar la primera falange.

Brazo móvil: apoyado sobre el dorso de la segunda falange.

Movimiento: se efectúa la flexión interfalángica. El brazo móvil del goniómetro acompaña el movimiento.

Registro: se registra el ángulo formado entre la posición 0 y la posición final de flexión interfalángica.

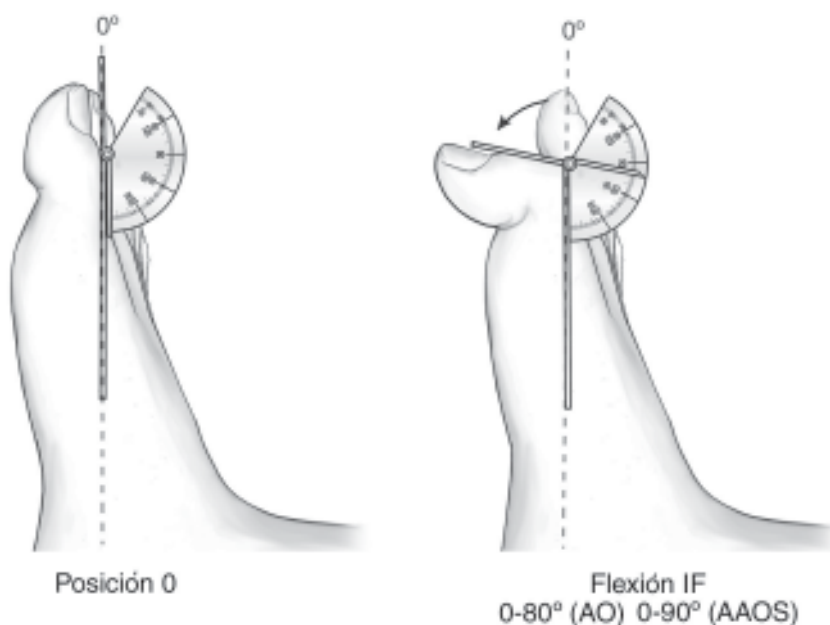


Fig. 119: Flexión interfalángica del hallux a partir de la posición 0 (paciente en decúbito dorsal).

Valores normales:

Flexión IF del hallux: 0-80° (AO) y 0-90° (AAOS).

24.2.2. Extensión

Posición: paciente en decúbito dorsal con el tobillo en 90°; articulación interfalángica en 0°. (Fig. 120).

Alineación del goniómetro:

Goniómetro metálico para dedos en 0°.

Eje: colocado sobre la cara plantar de la articulación interfalángica.

Brazo fijo: apoyado sobre la cara plantar de la primera falange. Se utiliza el brazo fijo para estabilizar la primera falange.

Brazo móvil: apoyado sobre la cara plantar de la segunda falange.

Movimiento: se efectúa la extensión interfalángica. El brazo móvil del goniómetro acompaña el movimiento.

Registro: se registra el ángulo formado entre la posición 0 y la posición final de extensión interfalángica.

Valores normales:

Extensión IF del hallux: 0° (AO) y 0° (AAOS).

La articulación interfalángica del hallux no tiene movimiento de extensión.

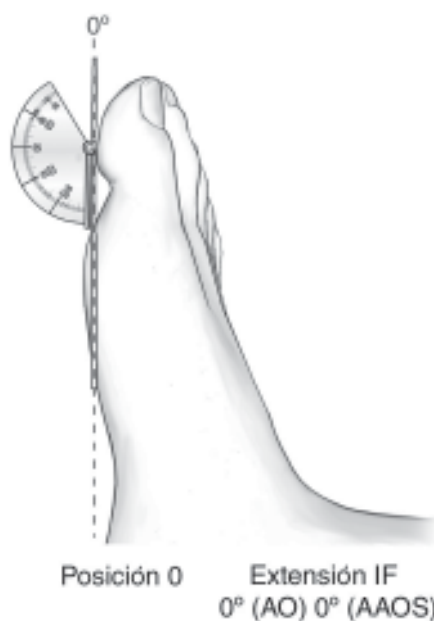

Fig. 120: Extensión interfalángica del hallux a partir de 0° (paciente en decúbito dorsal). Nótese que la extensión de la articulación IF del hallux es 0°.

25. Goniometría de los dedos de los pies

25.1. Articulación metatarsofalángica

25.1.1. Flexión-extensión

25.1.1.1. Flexión

Posición: paciente en decúbito dorsal con el tobillo en 90°; articulación metatarsofalángica del dedo que se explora en 0°. (Fig. 121).

Alineación del goniómetro:

Goniómetro digital metálico en 0°.

Eje: colocado sobre el dorso de la articulación metatarsofalángica.

Brazo fijo: apoyado sobre el dorso del metatarsiano que se explora. Se utiliza el brazo fijo para estabilizar el metatarsiano.

Brazo móvil: apoyado sobre el dorso de la primera falange que se explora.

Movimiento: se realiza la flexión metatarsofalángica. El brazo móvil del goniómetro acompaña el movimiento.

Registro: se registra el ángulo formado entre la posición 0 y la posición final de flexión metatarsofalángica.

Valores normales:

Flexión MTTF de los dedos del pie: 0-40° (AO) y 0-40° (AAOS).

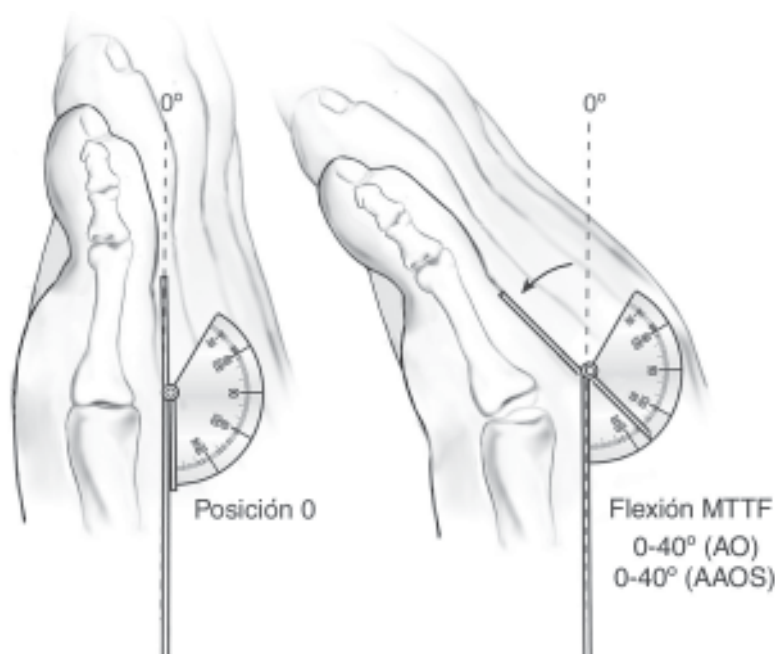


Fig. 121: Flexión metatarsofalángica del quinto dedo a partir de la posición 0 (paciente en decúbito dorsal).

25.1.1.2. Extensión

Posición: paciente en decúbito dorsal con el tobillo en 90°; articulación metatarsofalángica del dedo que se explora en 0°. (Fig. 122).

Alineación del goniómetro:

Goniómetro digital metálico en 0°.

Eje: colocado sobre la cara plantar de la articulación metatarsofalángica.

Brazo fijo: apoyado sobre la cara plantar del metatarsiano que se explora. Se utiliza el brazo fijo para estabilizar el metatarsiano.

Brazo móvil: apoyado sobre la cara plantar de la primera falange que se explora.

Movimiento: se practica la extensión metatarsofalángica. El brazo móvil del goniómetro acompaña el movimiento.

Registro: se registra el ángulo formado entre la posición 0 y la posición final de extensión metatarsofalángica.

Valores normales:

Extensión MTTF de los dedos del pie: 0-60°/80°(AO) y 0-40° (AAOS).

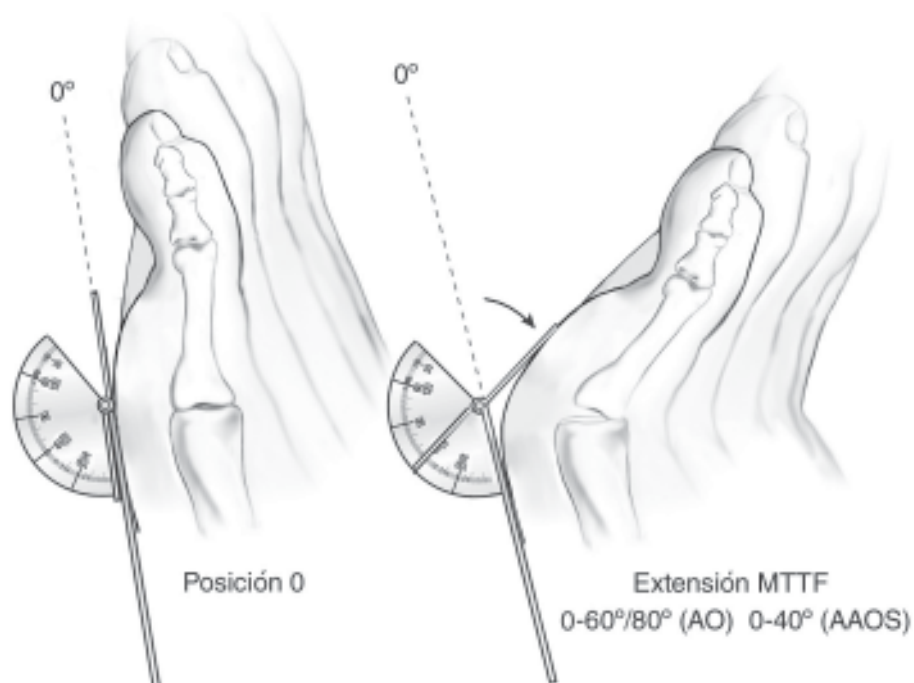


Fig. 122: Extensión metatarsofalángica del quinto dedo a partir de la posición 0 (paciente en decúbito dorsal).

25.2. Articulación interfalángica proximal

25.2.1. Flexión-extensión

25.2.1.1. Flexión

Posición: paciente en decúbito dorsal con el tobillo en 90°; articulación interfalángica del dedo que se explora en 0°. (Fig. 123).

Alineación del goniómetro:

Goniómetro digital metálico en 0°.

Eje: colocado sobre el dorso de la articulación interfalángica proximal.

Brazo fijo: apoyado sobre el dorso de la primera falange que se explora. Se utiliza el brazo fijo para estabilizar la primera falange.

Brazo móvil: apoyado sobre el dorso de la segunda falange que se explora.

Movimiento: se procede a ejecutar la flexión interfalángica proximal. El brazo móvil del goniómetro acompaña el movimiento.

Registro: se registra el ángulo formado entre la posición 0 y la posición final de flexión interfalángica proximal.

Valores normales:

Flexión IFP de los dedos del pie: 0-35° (AO) y 0-35° (AAOS).

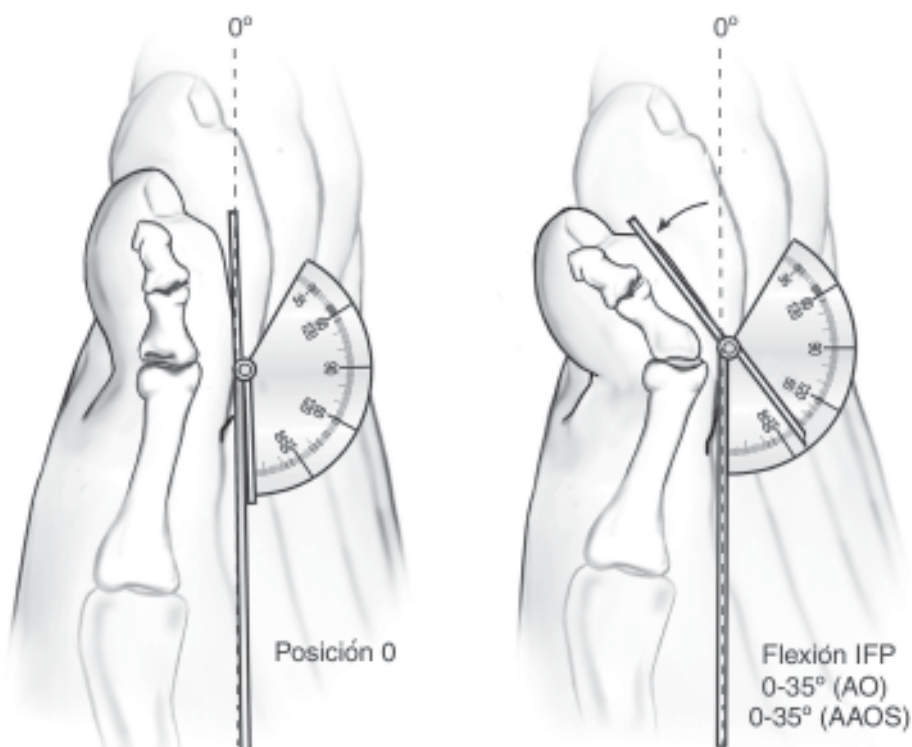


Fig. 123: Flexión interfalángica proximal del quinto dedo a partir de la posición 0 (paciente en decúbito dorsal).

25.2.1.2. Extensión

Posición: paciente en decúbito dorsal con el tobillo en 90°; articulación interfalángica del dedo que se explora en 0°. (Fig. 124).

Alineación del goniómetro:

Goniómetro digital metálico en 0°.

Eje: colocado sobre la cara plantar de la articulación interfalángica proximal.

Brazo fijo: apoyado sobre la cara plantar de la primera falange que se explora. Se utiliza el brazo fijo para estabilizar la primera falange.

Brazo móvil: apoyado sobre la cara plantar de la segunda falange que se explora.

Movimiento: se procede a ejecutar la extensión interfalángica proximal. El brazo móvil del goniómetro acompaña el movimiento.

Registro: se registra el ángulo formado entre la posición 0 y la posición final de extensión interfalángica proximal.

Valores normales:

Extensión IFP de los dedos del pie: 0° (AO) y 0° (AAOS).

La articulación interfalángica de los dedos de los pies no tiene movimiento de extensión.

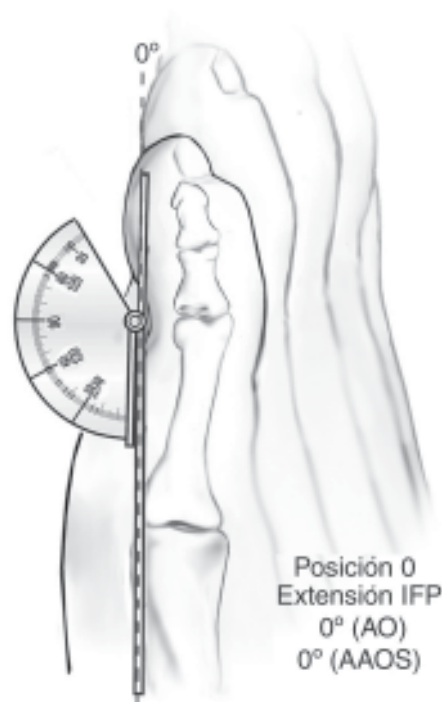


Fig. 124: Extensión interfalángica proximal del quinto dedo del pie a partir de 0° (paciente en decúbito dorsal). Nótese que la extensión IFP de los dedos del pie es 0°.

25.3. Articulación interfalángica distal

25.3.1. Flexión-extensión

25.3.1.1. Flexión

Posición: paciente en decúbito dorsal con el tobillo en 90°; articulación interfalángica del dedo que se explora en 0°. (Fig. 125).

Alineación del goniómetro:

Goniómetro digital metálico en 0°.

Eje: colocado sobre el dorso de la articulación interfalángica distal.

Brazo fijo: apoyado sobre el dorso de la segunda falange que se explora. Se utiliza el brazo fijo para estabilizar la segunda falange.

Brazo móvil: apoyado sobre el dorso de la tercera falange que se explora.

Movimiento: se realiza la flexión interfalángica distal. El brazo móvil del goniómetro acompaña el movimiento.

Registro: se registra el ángulo formado entre la posición 0 y la posición final de flexión interfalángica distal.

Valores normales:

Flexión IFD de los dedos del pie: 0-60° (AO) y 0-60° (AAOS).

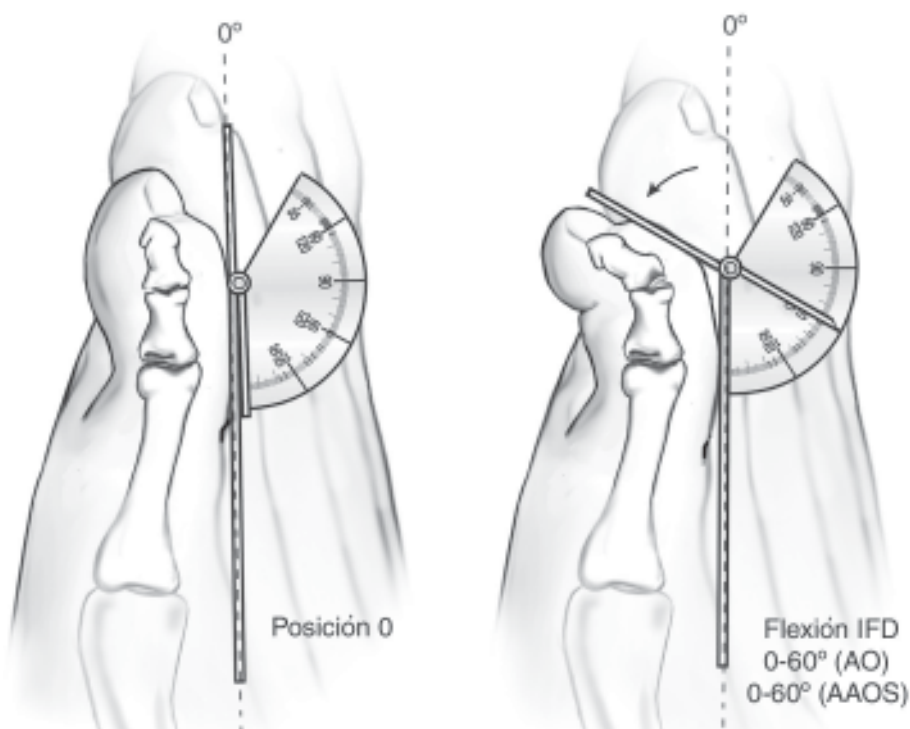


Fig. 125: Flexión interfalángica distal del quinto dedo a partir de la posición 0.

25.3.1.2. Extensión

Posición: paciente en decúbito dorsal con el tobillo en 90; articulación interfalángica del dedo que se explora en 0°. (Fig. 126).

Alineación del goniómetro:

Goniómetro digital metálico en 0°.

Eje: colocado sobre la cara plantar de la articulación interfalángica distal.

Brazo fijo: apoyado sobre la cara plantar de la segunda falange que se explora. El brazo fijo se utiliza para estabilizar la segunda falange.

Brazo móvil: apoyado sobre la cara plantar de la tercera falange que se explora.

Movimiento: se efectúa la extensión interfalángica distal. El brazo móvil del goniómetro acompaña el movimiento.

Registro: se registra el ángulo formado entre la posición 0 y la posición final de extensión interfalángica distal.

Valores normales:

Extensión IFD de los dedos del pie: 0-30° (AO) y 0-30° (AAOS).

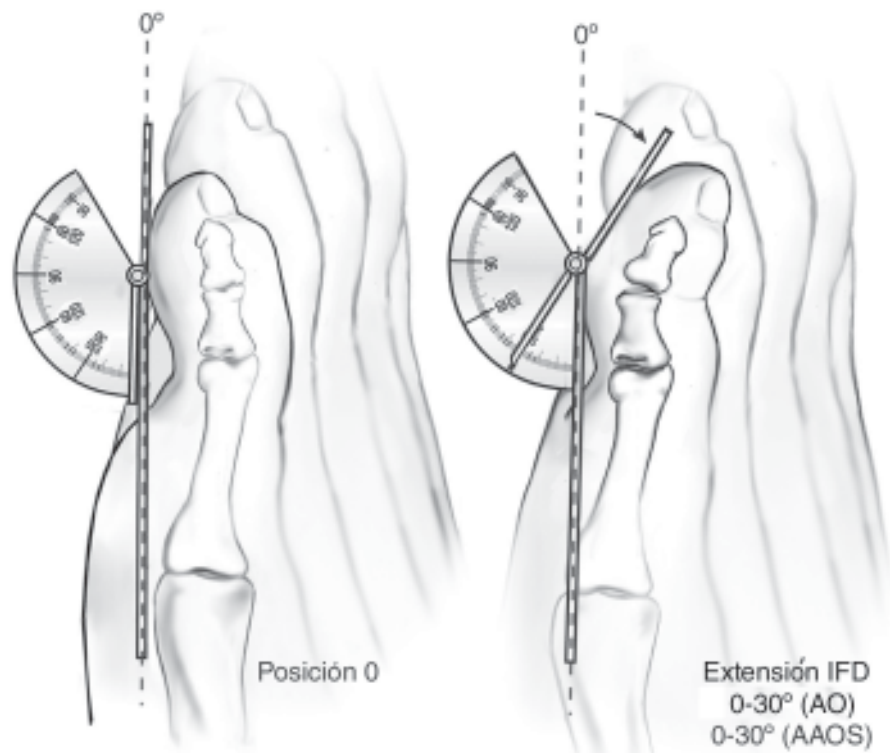


Fig. 126: Extensión interfalángica distal del quinto dedo del pie a partir de la posición 0.

EPÍLOGO



A lo largo de los distintos capítulos de este libro, se ha desarrollado el método del cero neutro aplicado a la evaluación de incapacidades laborales del sistema osteoarticular.

El propósito de esta obra estará cumplido si se la utiliza como referencia bibliográfica para consensuar la metodología de medición de ángulos del sistema osteoarticular en la República Argentina.

BIBLIOGRAFÍA



- AHLBERG A., MOUSSA M, AL-NAHDI M. On geographical variations in the normal range of motion. Clin Orthop Relat Res. 1988; 234: 229-231.
- BOONE DC, AZEN SP. Normal range of motion of joints in male subjects. J Bone Joint Surg Am. 1979; 61-A, 5: 756-759.
- BOUCHET A, CUILLERET J. Anatomía descriptiva, topográfica y funcional. Buenos Aires: Editorial Panamericana; 1984.
- CAILLET R. Síndromes dolorosos de la mano. 3.^a ed., México: Editorial Manual Moderno; 1985.
- CALAIS-GERMAIN B. Anatomía para el movimiento. Barcelona: La Liebre de Marzo; junio 1999.
- CALLAGHAN JJ, BRAND RA, PEDERSEN DR. Hip arthrodesis. A long-term follow-up. J Bone Joint Surg Am. Dec 1985; 67(9): 1328-35.
- CASIRAGHI JC. Anatomía del cuerpo humano funcional y quirúrgica. Tomo 1: Sistemas osteoarticulomusculares funcionales. Buenos Aires: El Ateneo; 1973.
- CAVE EF, ROBERTS SM. A method of measuring and recording joint function. J Bone Joint Surg. 1936; 18: 455-466.
- COSENTINO R. Miembros inferiores. Semiología con consideraciones clínicas y terapéuticas. Buenos Aires: El Ateneo; 1992.
- COSENTINO R. Raquis. Semiología con consideraciones clínicas y terapéuticas. 2.^a ed. Buenos Aires: El Ateneo; 1986.
- COSENTINO R, CONSENTINO RV. Miembro superior. Semiología con consideraciones clínicas y terapéuticas. Serie Ciencias de Puño y Letras; La Plata: Grafikar, 2001.
- DANZA LEMES J. Test de movilidad articular y examen muscular de las extremidades. Colombia: Editorial Panamericana; 1995.
- DEBRUNNER HU. Orthopädisches Diagnostikum. Stuttgart: Thieme; 1966.
- DEBRUNNER HU. Gelenkmessung (Neutral-O Methode). Längenmessung, Umfangmessung. AO Bulletin. 1971.
- GREENE W, HECKMAN J. The clinical measurement of joint motion. Am Acad Orthop Surg. 1994.
- GREENE W, HECKMAN J. Evaluación clínica del movimiento articular [edición en español]. Barcelona: Edika Med; 1997.

- HASTINGS H, WEISS AC, QUENER D, WIEDEMAN GP, HANINGTON KR, STRICKALAND JW. Arthrodesis of the wrist for post traumatic disorders. *J Bone Joint Surg Am.* June 1996; 78-A, 6.
- HOAGLUND FT, YAU AC, WONG WL. Osteoarthritis of the hip, knee and ankle joints in southern chinese in Hong Kong. *J Bone Joint Surg.* 1973; 55-A: 545.
- HOPPENFELD S. Exploración física de la columna vertebral y extremidades. México: El Manual Moderno; 1979.
- KAPANDJI AI. Fisiología articular. Tomos 1-3. 5.ª ed. Buenos Aires: Editorial Panamericana; 1999.
- LEA RD, GERHARDT JJ. Range of motion measurements. Current concepts review. *J Bone Joint Surg Am.* May 1995; 77-A, 5:784-798.
- MC MINN RM, HUTCHINGS RT. Gran atlas de anatomía humana [edición en español]. Madrid: Editorial Interamericana; 1986.
- MULLER ME. Die Untersuchung der unteren Extremität unter besonderer Berücksichtigung der Prüfung der Gelenkbeweglichkeit mit der Nulldurchgangsmethode. *Schweiz Rndsch Med Prax.* 1970;59,14:526-530.
- NORKIN C, WHITE J. Measurement of joint motion. A guide to goniometry. 2.ª ed. Filadelfia: FA Davis Company; 1985.
- NORKIN C, WHITE J. Goniometría. Evaluación de la movilidad articular [edición en español]. Madrid: Marban; 2006.
- PYNSENT P, FAIRBANK J, CARR A. Medición de los resultados en Ortopedia [edición en español]. Barcelona: Masson; 1996.
- PYNSENT P, FAIRBANK J, CARR A. Medición de los resultados en Traumatología. [edición en español]. Barcelona: Masson; 1997.
- RAMOS VÉRTIZ AJ. Traumatología y Ortopedia. 2.ª ed. Buenos Aires: Atlante; 2000.
- RYF C, WEYMANN A. The neutral zero method - A principle of measuring joint function. *Injury (Suppl)* 1995; 26, 1:A1-A11.
- RYF Ch, WEYMAN A. Range of motion AO neutral zero method. Measurement and documentation. Davos: Thieme, AO publishing; 1999.
- ROWE CR. Joint measurement in disability evaluation. *Clin Orthop.* 1964; 32:43-53.
- ROWE CR, Adult re-evaluation of the position of the arm in arthrodesis of the shoulder in the adult. *J Bone Joint Surg Am.* 1974; 56-A, 913-922.
- SALDANA MJ, CLARK EN, AULICINO PL. The optimal position for arthrodesis of the metacarpophalangeal joint of the thumb: a clinical study. *J Hand Surg Br.* 1987; Jun 12(2): 256-9.
- SALTER N: Methods of measurement of muscle and joint function. *J Bone Joint Surg Br.* 1955; 37-B, 3: 474-491.
- SILVER D. Measurement of the range of motion of joints. *J Bone Joint Surg.* 1923; 21: 569.
- THE COMMITTEE FOR THE STUDY OF JOINT MOTION (ed.). Joint motion: Method of measuring and recording. *Am Acad Orthop Surg.* Chicago, IL; 1965.
- VALLS J, PERRUELO N, AIELLO N, KOHN TEBNER A, CARNEVALE V. Ortopedia y Traumatología. 5.ª ed. Buenos Aires: El Ateneo; 1992.